



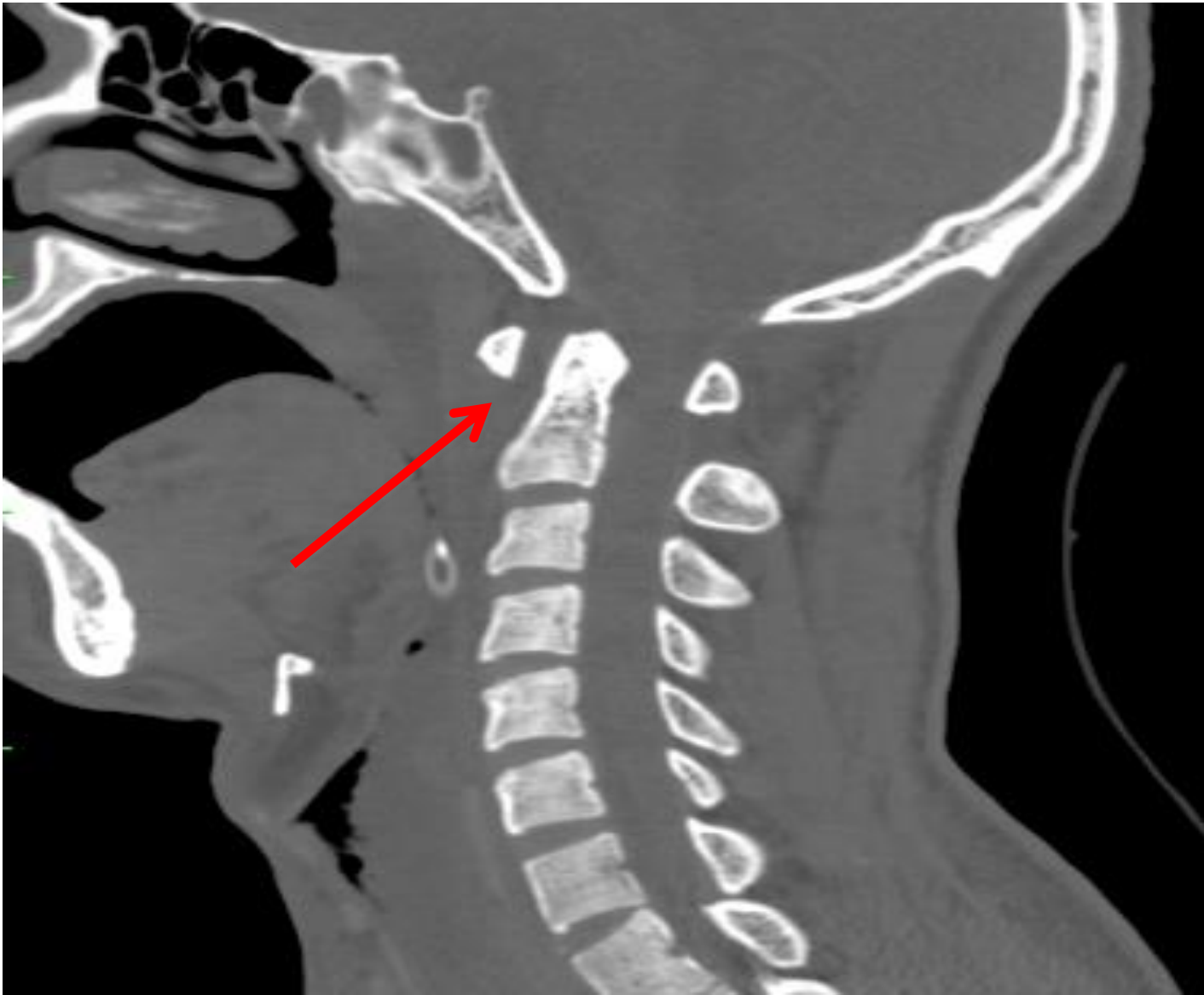
DR. DUVAL MOLINA  
Neurocirujano especialista en columna

Masculino de 20 años que sufre luxación de las 2 primeras vértebras cervicales(atlantoaxial C1-C2 ) por traumatismo secundario a accidente en motocicleta.

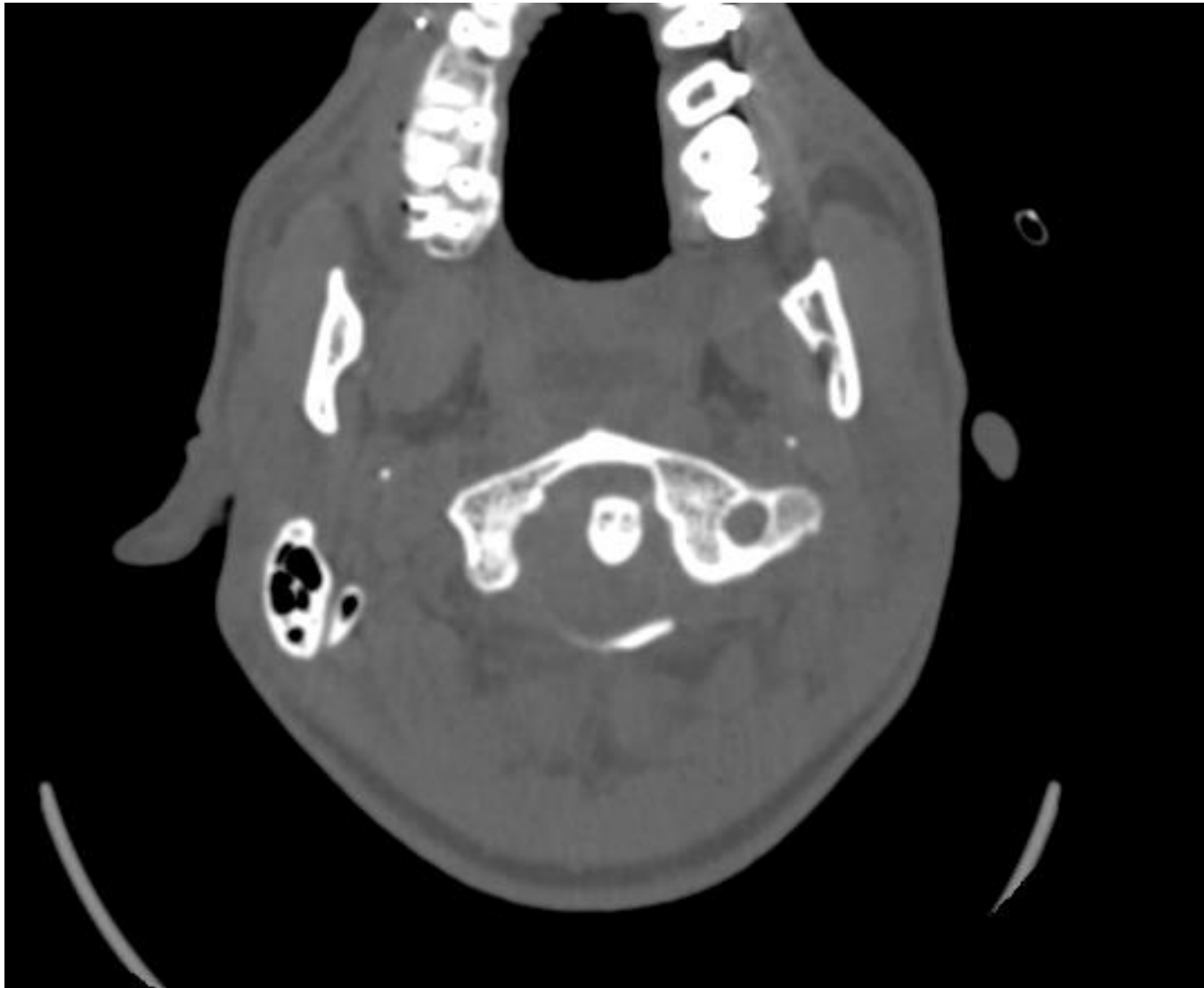
Clínicamente con dolor de cuello (cervicalgia) y debilidad de 4 extremidades (tetraparesia).

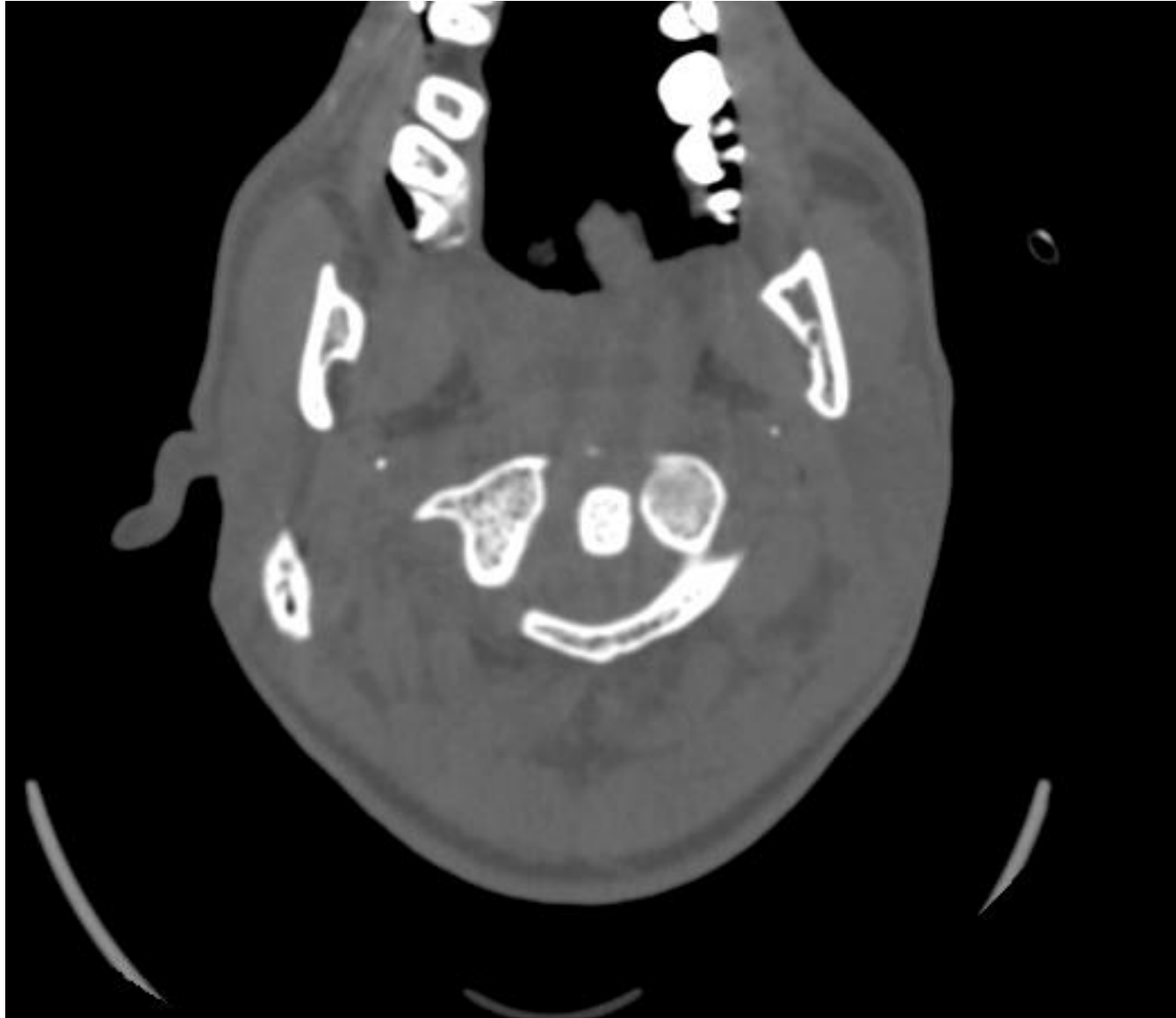
El paciente fue sometido a una fijación C1-C2.

Al cabo de 6 semanas de la cirugía el paciente evoluciona con recuperación de la fuerza en 4 extremidades, quedando sólo con una paresia(debilidad) de brazo izquierdo que continua en rehabilitación, sin embargo el paciente es independiente en sus actividades.



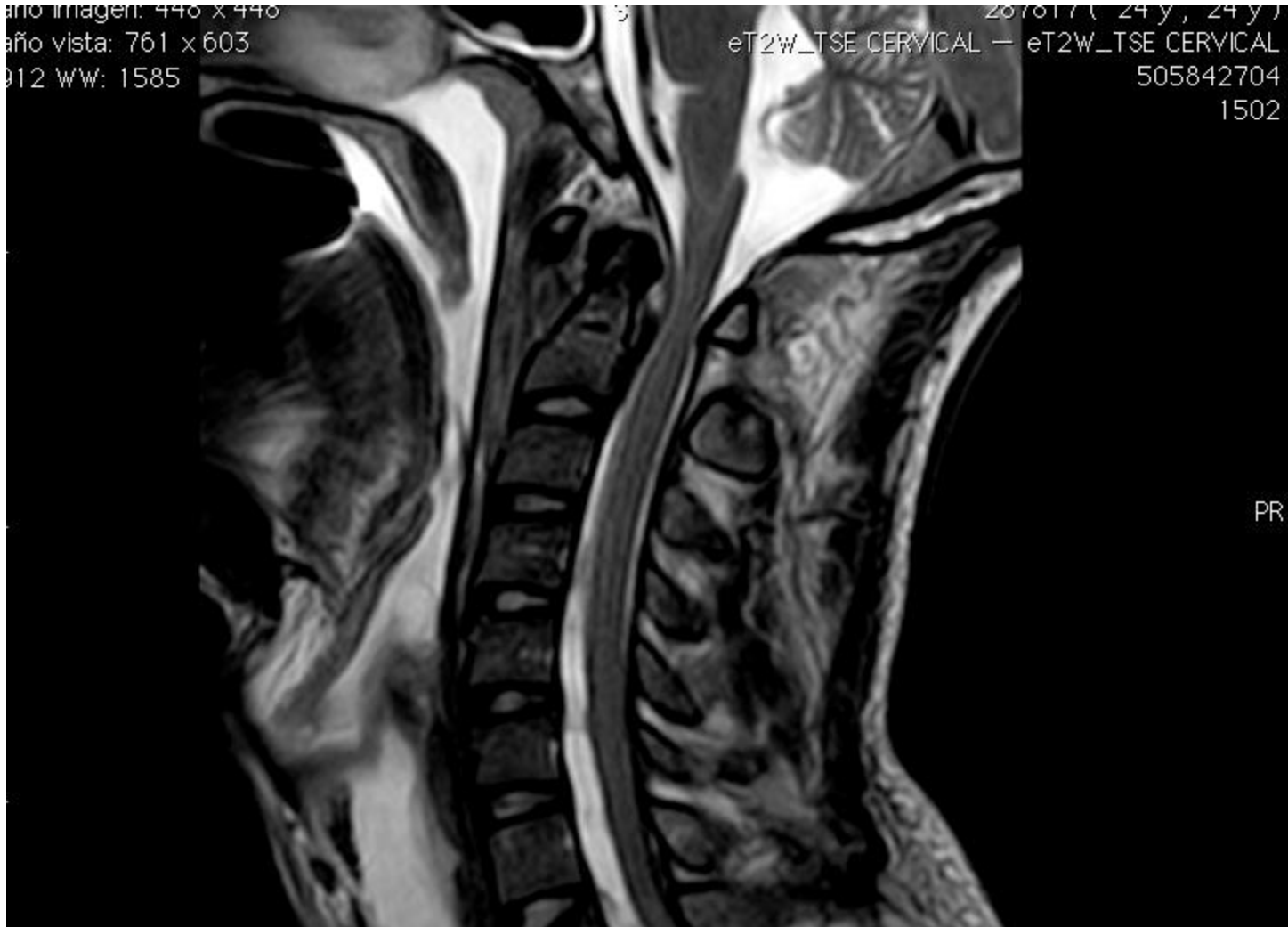La flecha indica la separación de ambas vértebras ( espacio preodontoideo de 7 mm)





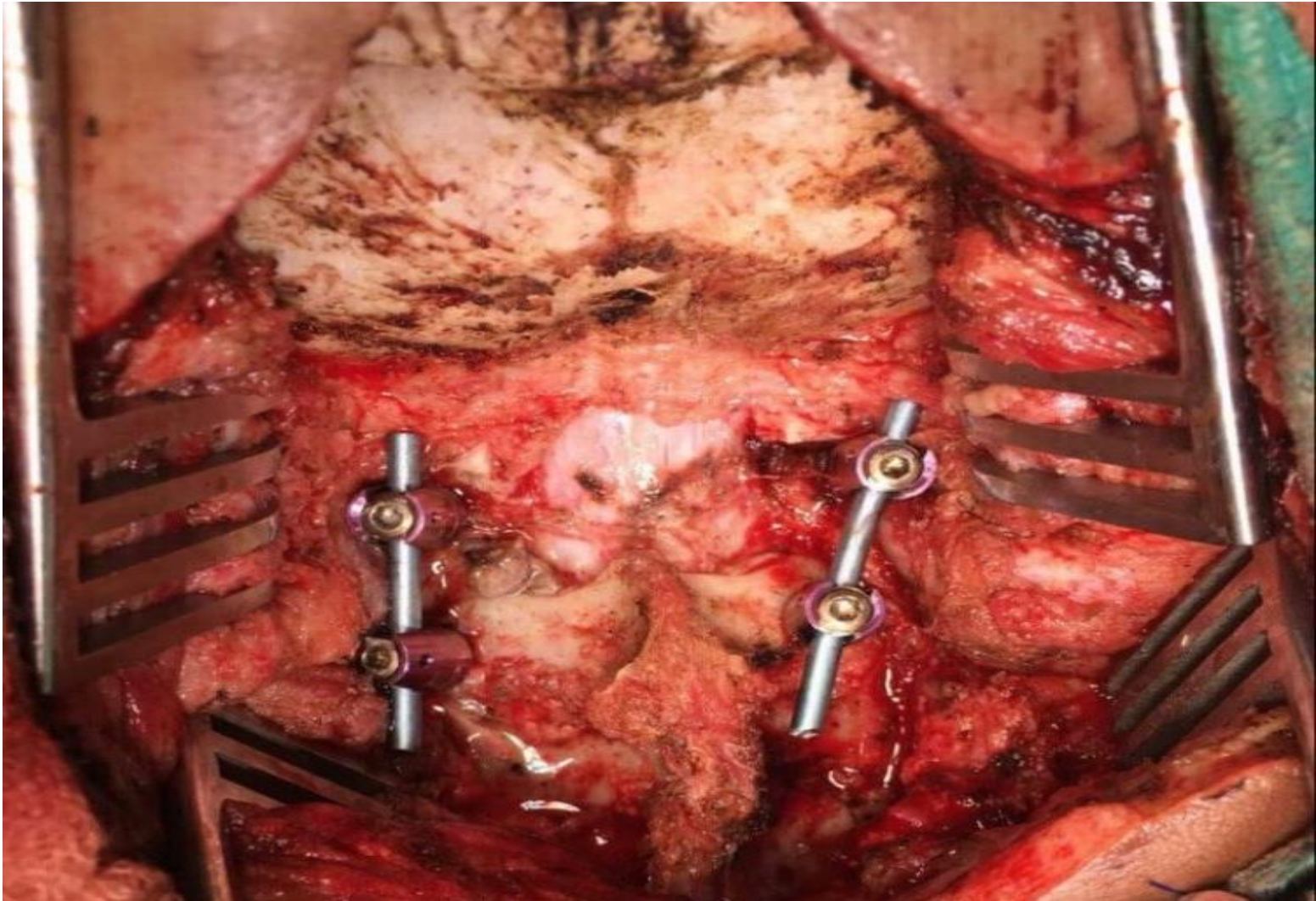
anio imagen: 448 x 448  
año vista: 761 x 603  
012 WW: 1585

287817 ( 24 y , 24 y )  
eT2w\_TSE CERVICAL — eT2w\_TSE CERVICAL  
505842704  
1502

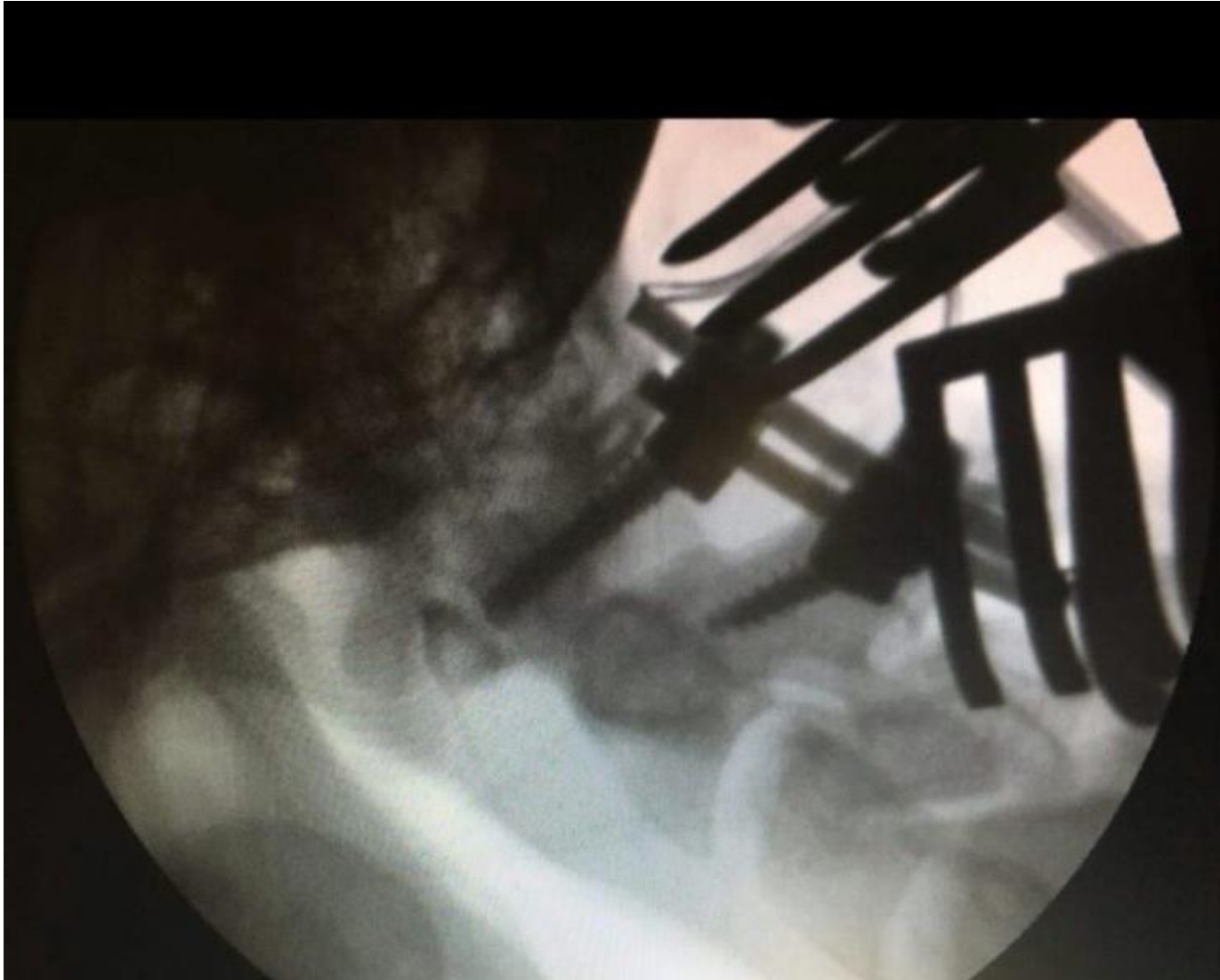

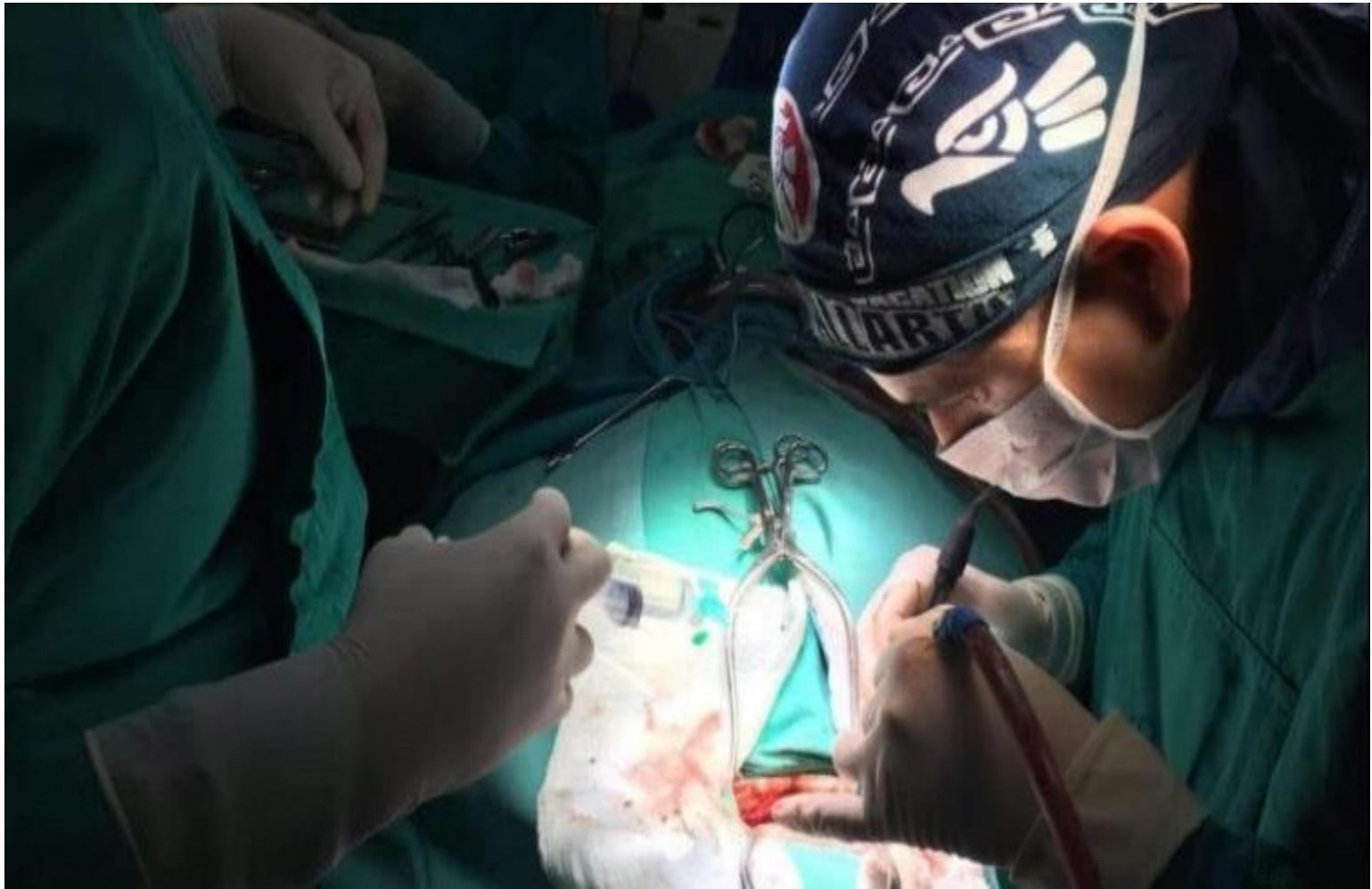PR











**DR. DUVAL MOLINA**  
Neurocirujano especialista en columna



