



DR. DUVAL MOLINA  
Neurocirujano especialista en columna

- Femenino de 47 años, 3 meses con dolor lumbar de moderada intensidad 8/10 , hace 1 año con episodios de dolor tipo urente en miembros pélvicos de predominio derecho.
- Desde hace 6 meses con mayor dolor radicular y lumbar.
- La resonancia evidenció un conducto lumbar estrecho L4 L5 secundario a enfermedad discal degenerativa.
- Se llevó a cabo una fusión intersomática transforaminal L4 L5 por mínima invasión+ fijación transpedicular por mínima invasión( percutánea).
- Esta es una técnica que permite liberar las estructuras nerviosas y estabilizar la columna con dispositivos tales como tornillos, barras y cajas de reemplazan a los discos lesionados...todo por un acceso mínimo(percutáneo) que provoca mucho menor sangrado y recuperación mas rápida del paciente.

S  
e

s

i

ó

n

C

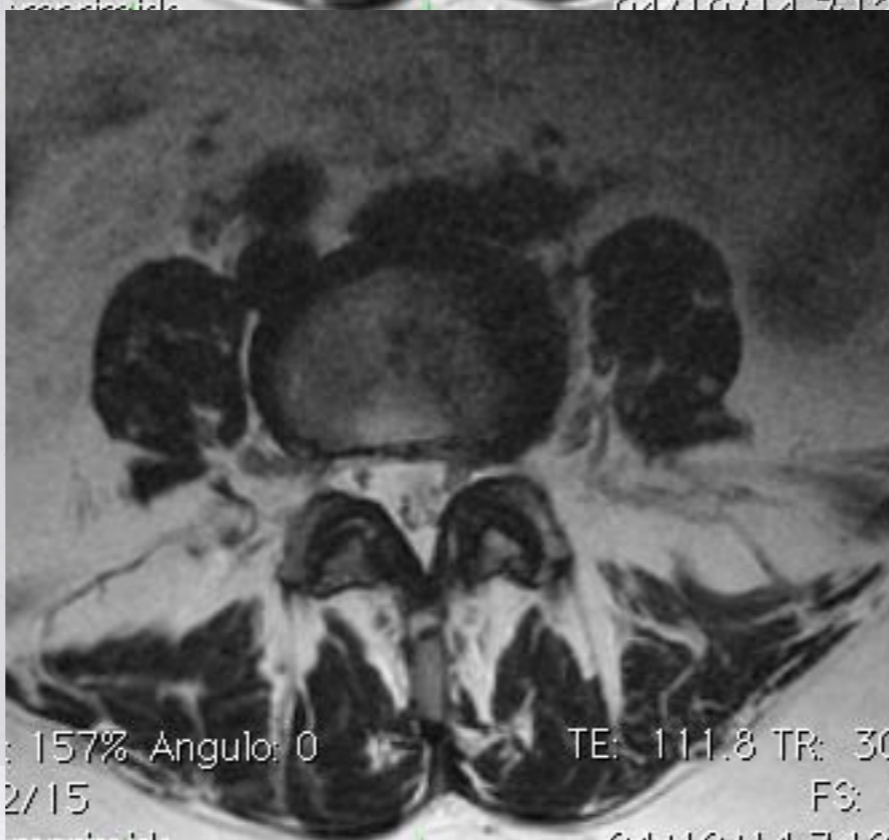
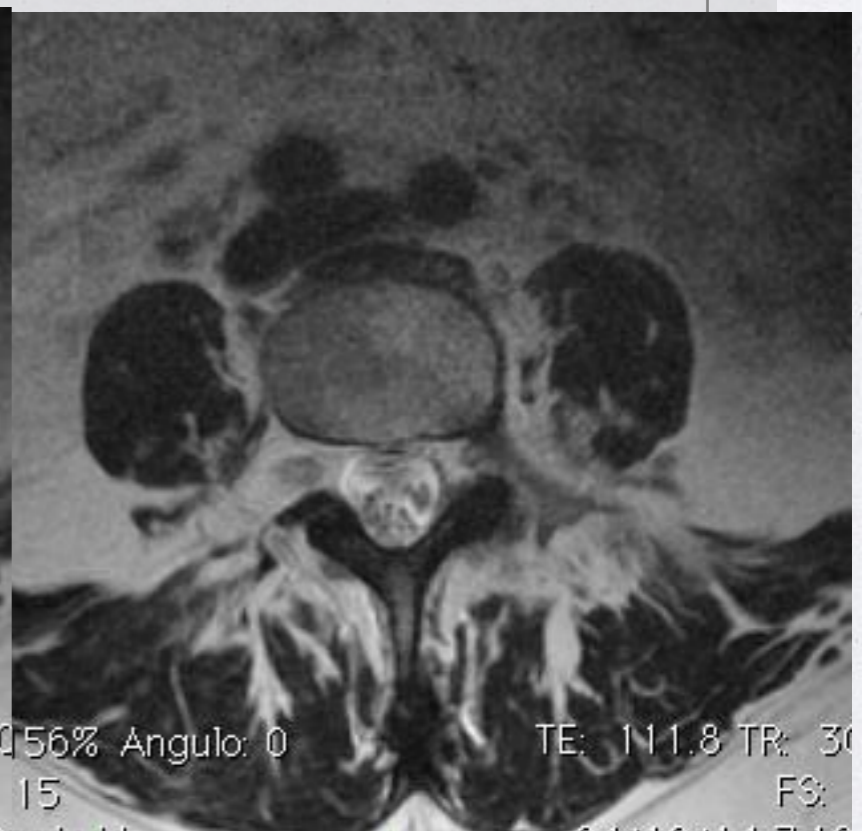
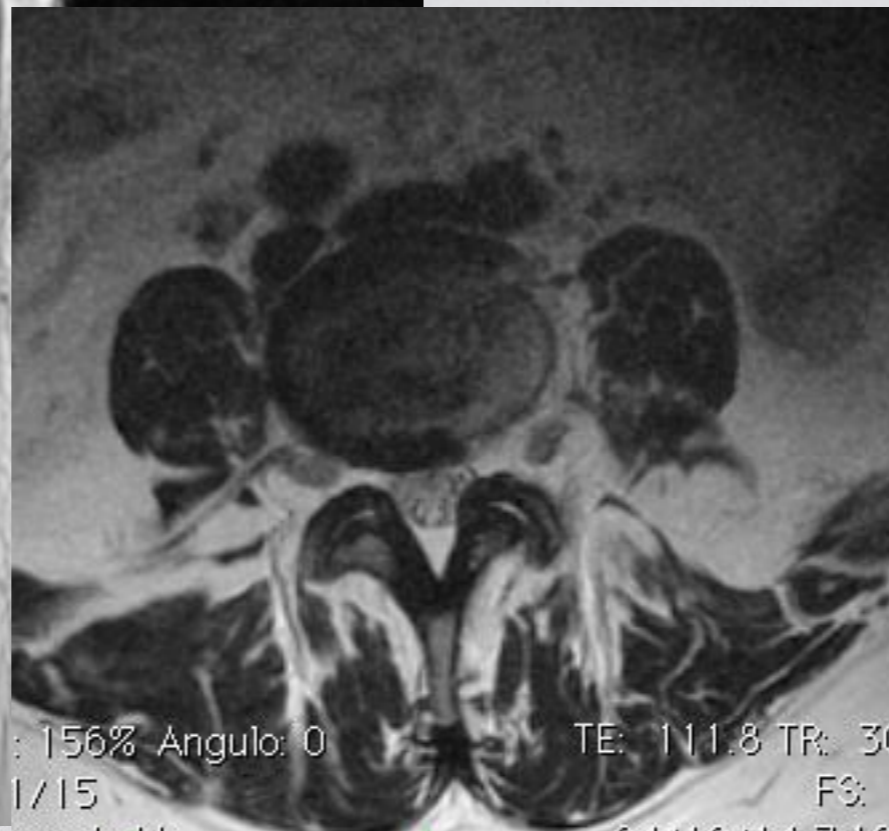
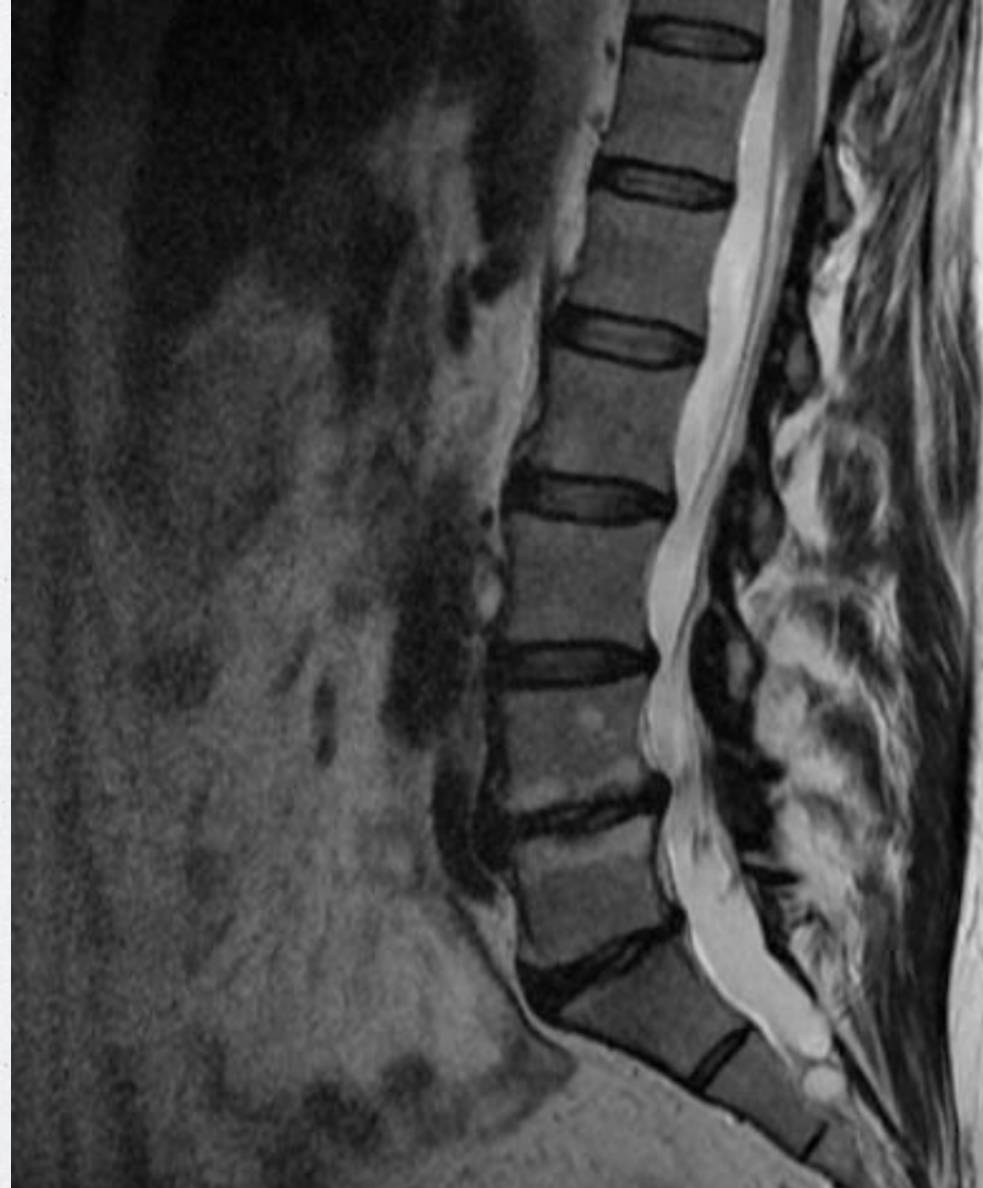a

s

o

o

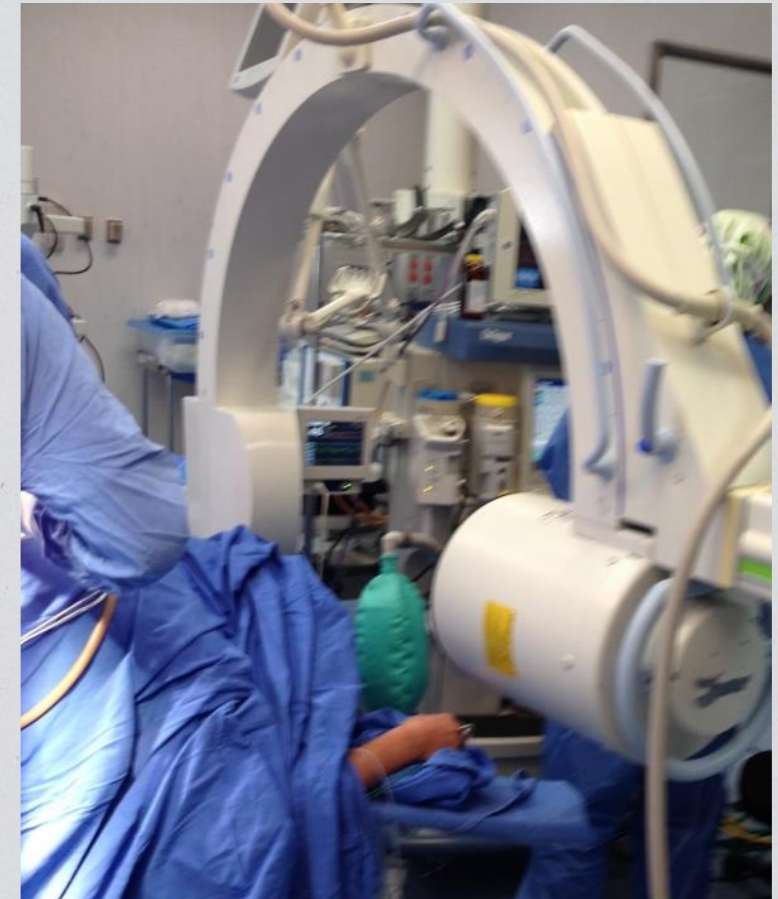
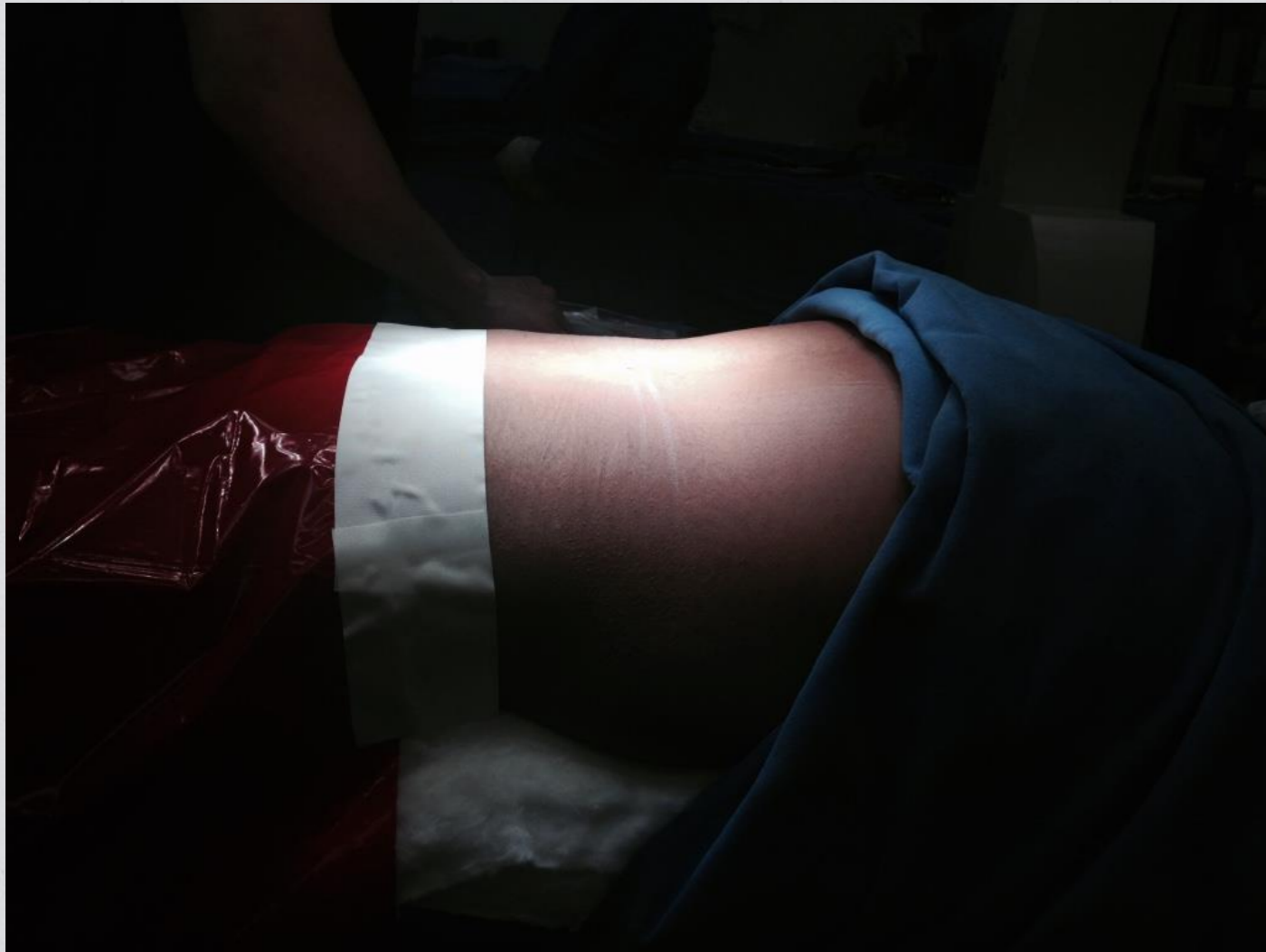INN



DR. DUVAL MOLINA  
Neurocirujano especialista en columna

INNN

C  
a  
s  
o

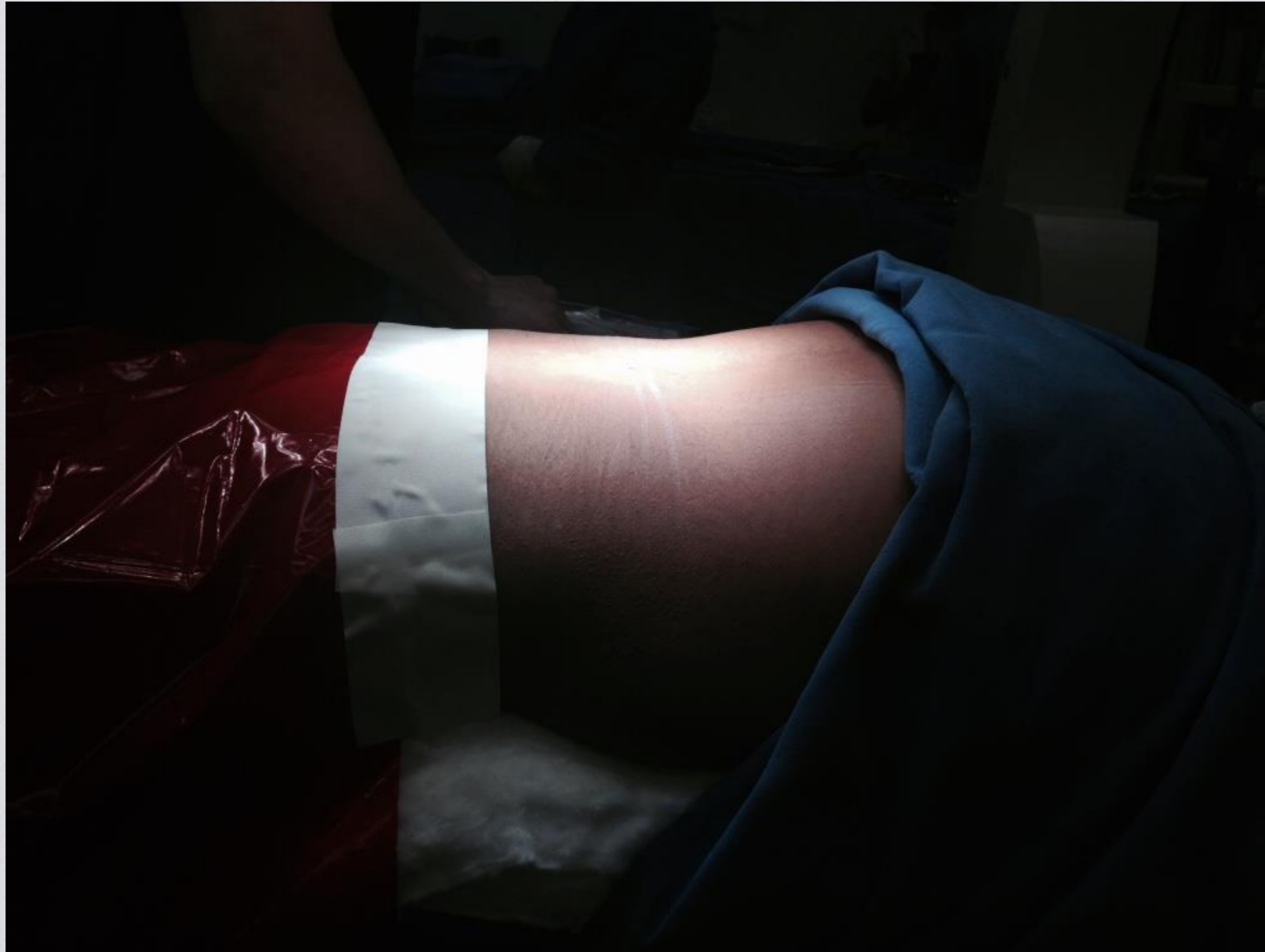

S  
e  
s  
i  
ó  
n  
C  
a  
s  
o  
INNN



**DR. DUVAL MOLINA**  
Neurocirujano especialista en columna

INNN

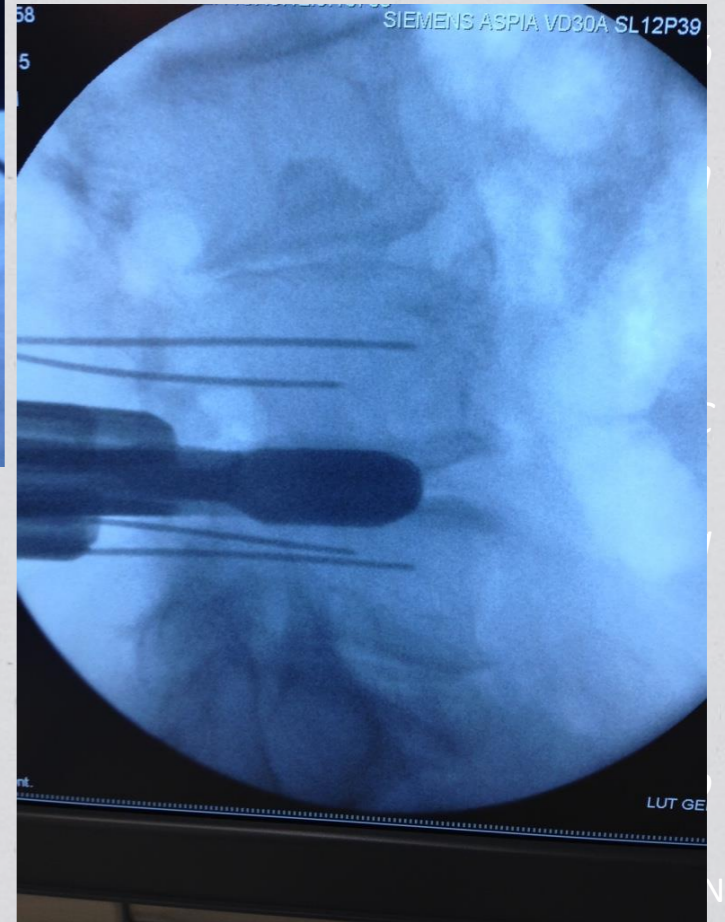
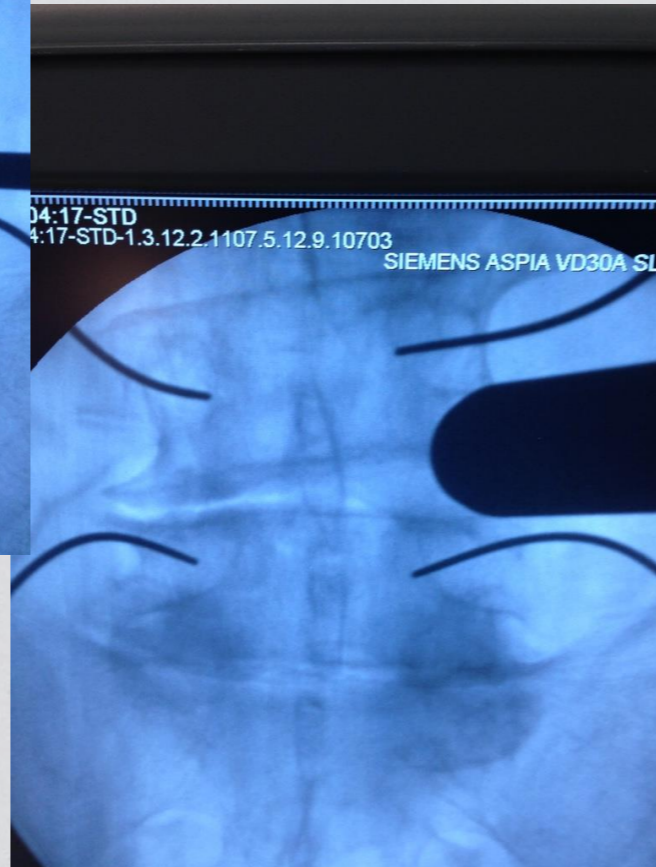
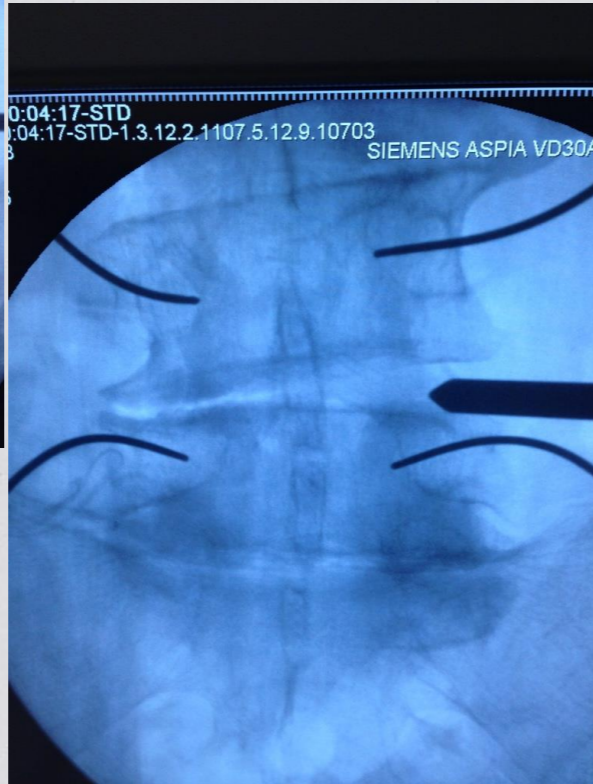
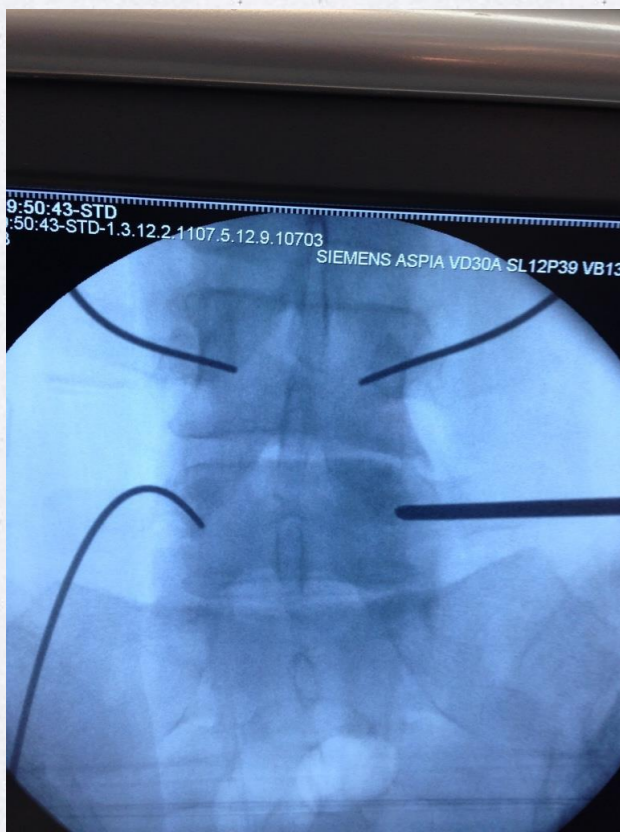


S  
e  
s  
i  
ó  
n  
  
C  
a  
s  
o



**DR. DUVAL MOLINA**  
Neurocirujano especialista en columna

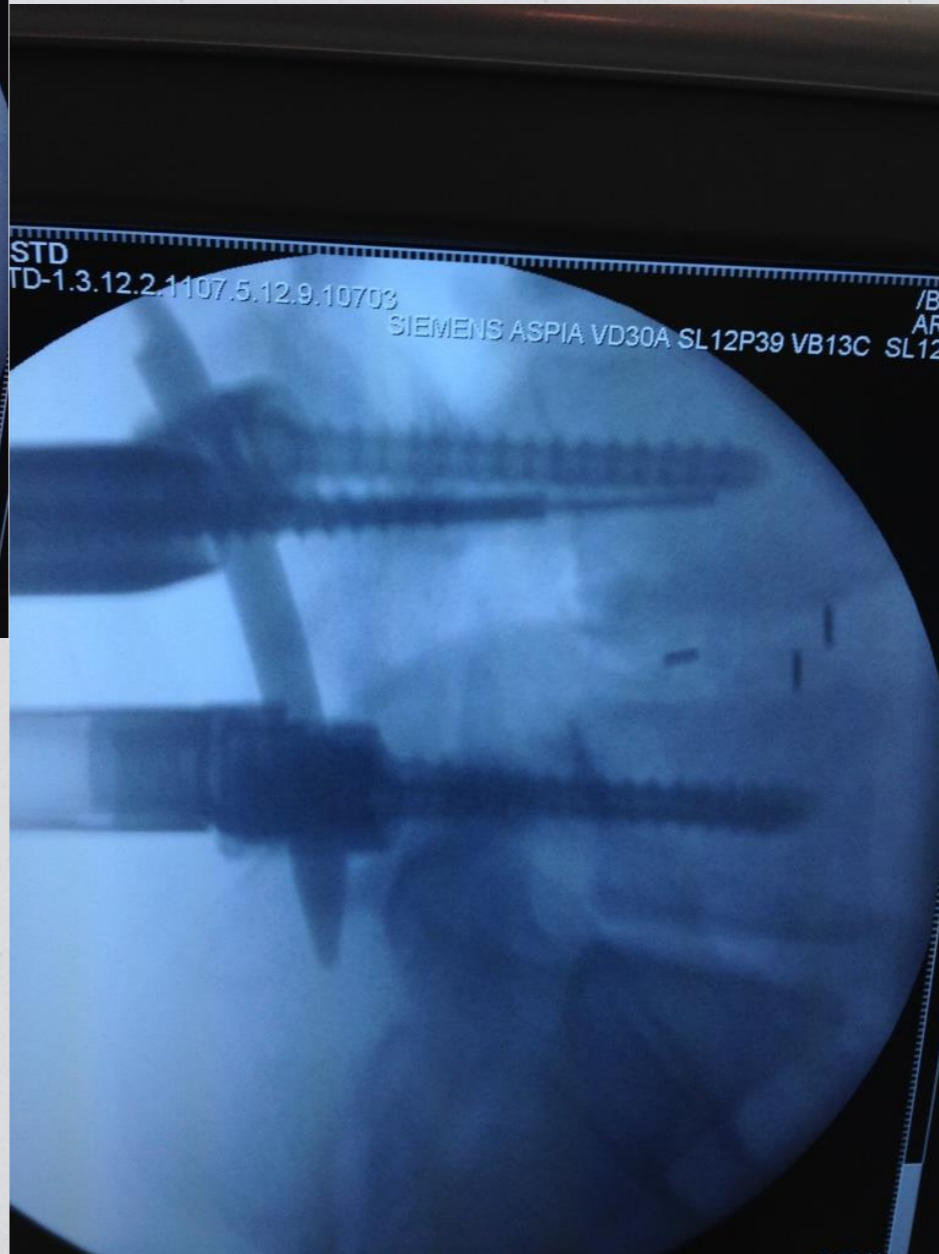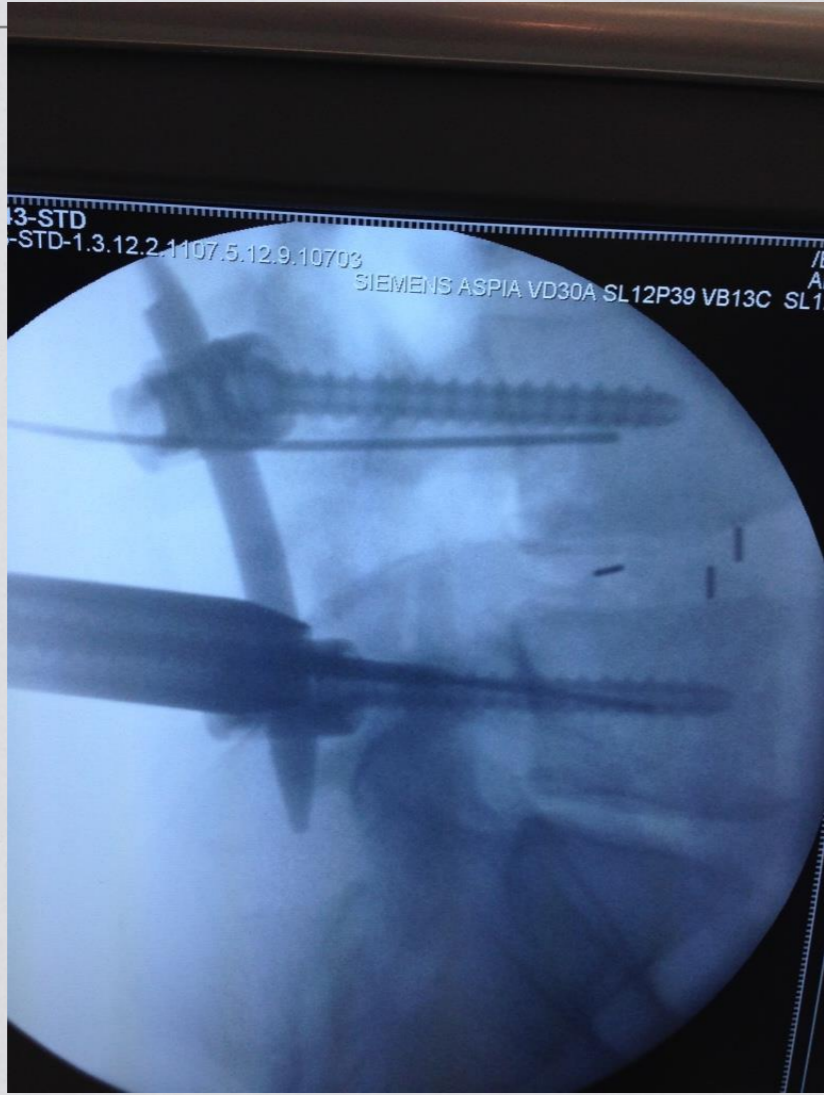INN



S  
e  
s  
i

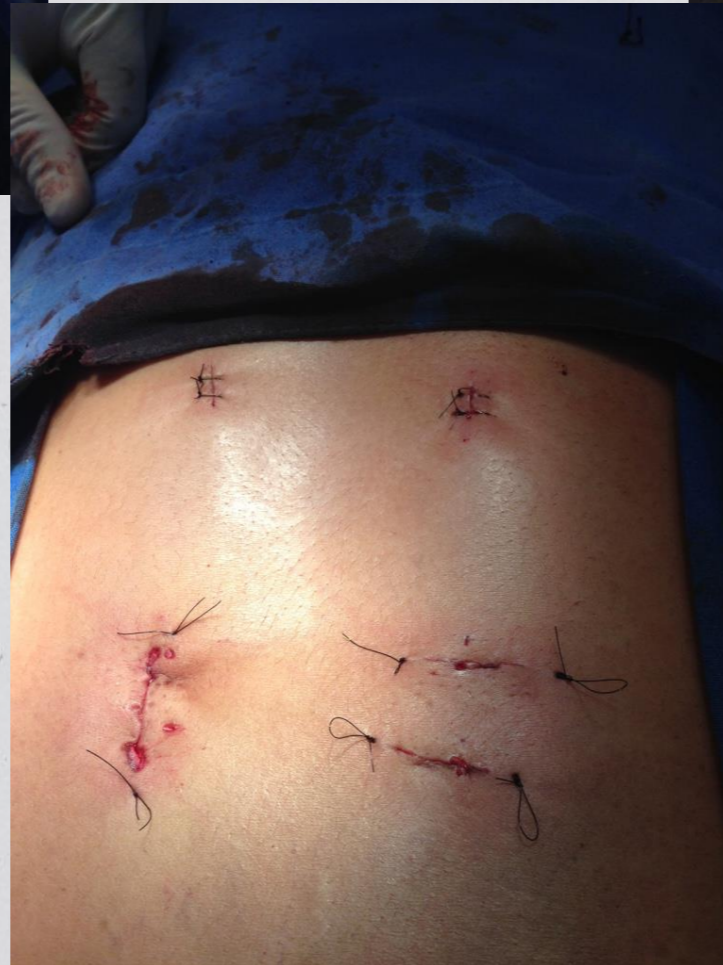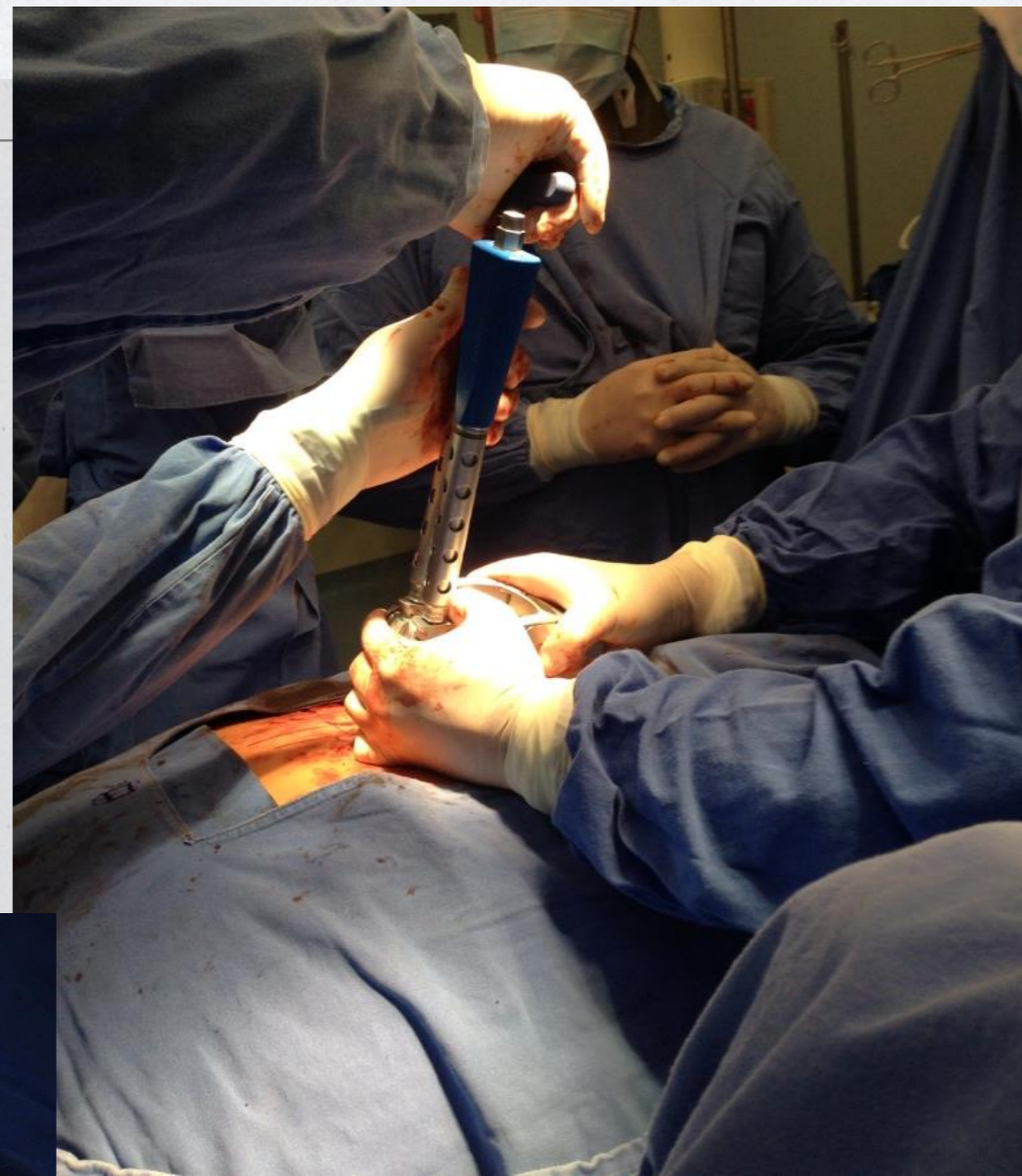

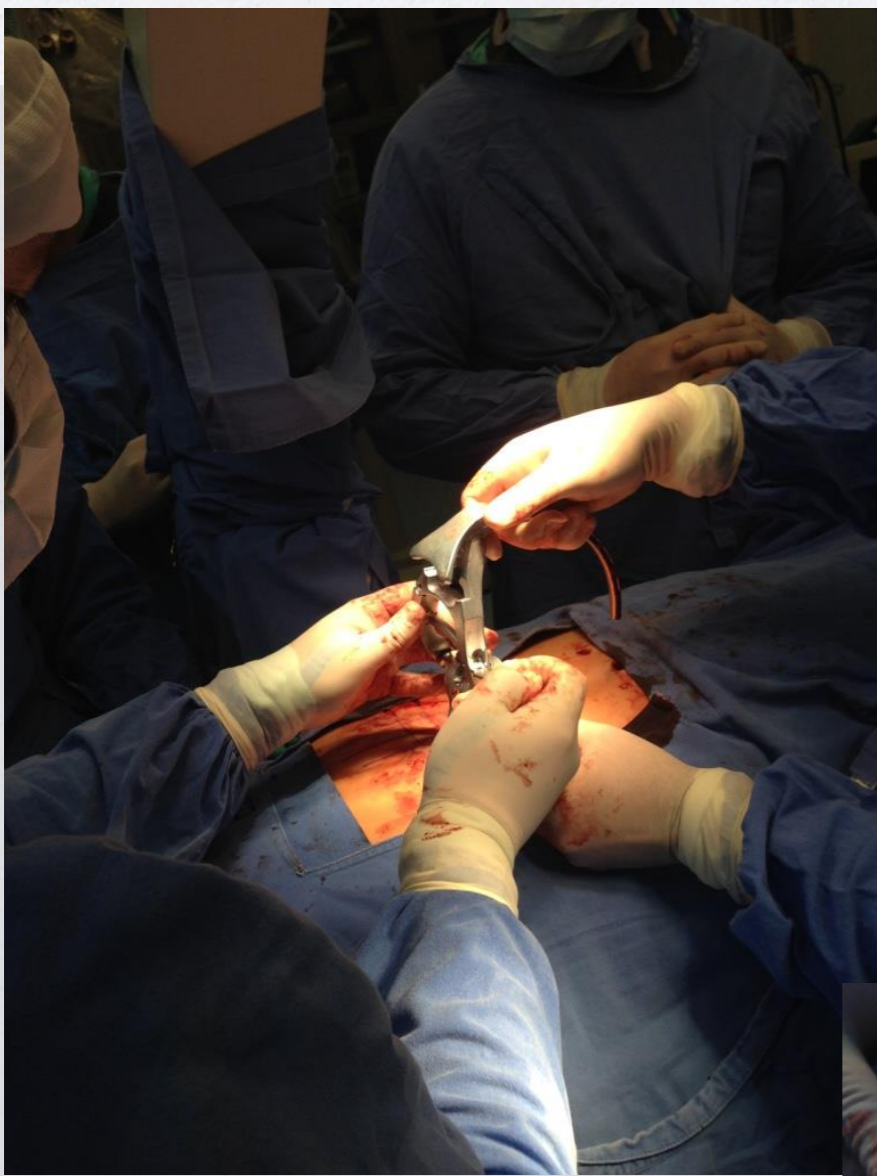
DR. DUVAL MOLINA  
Neurocirujano especialista en columna



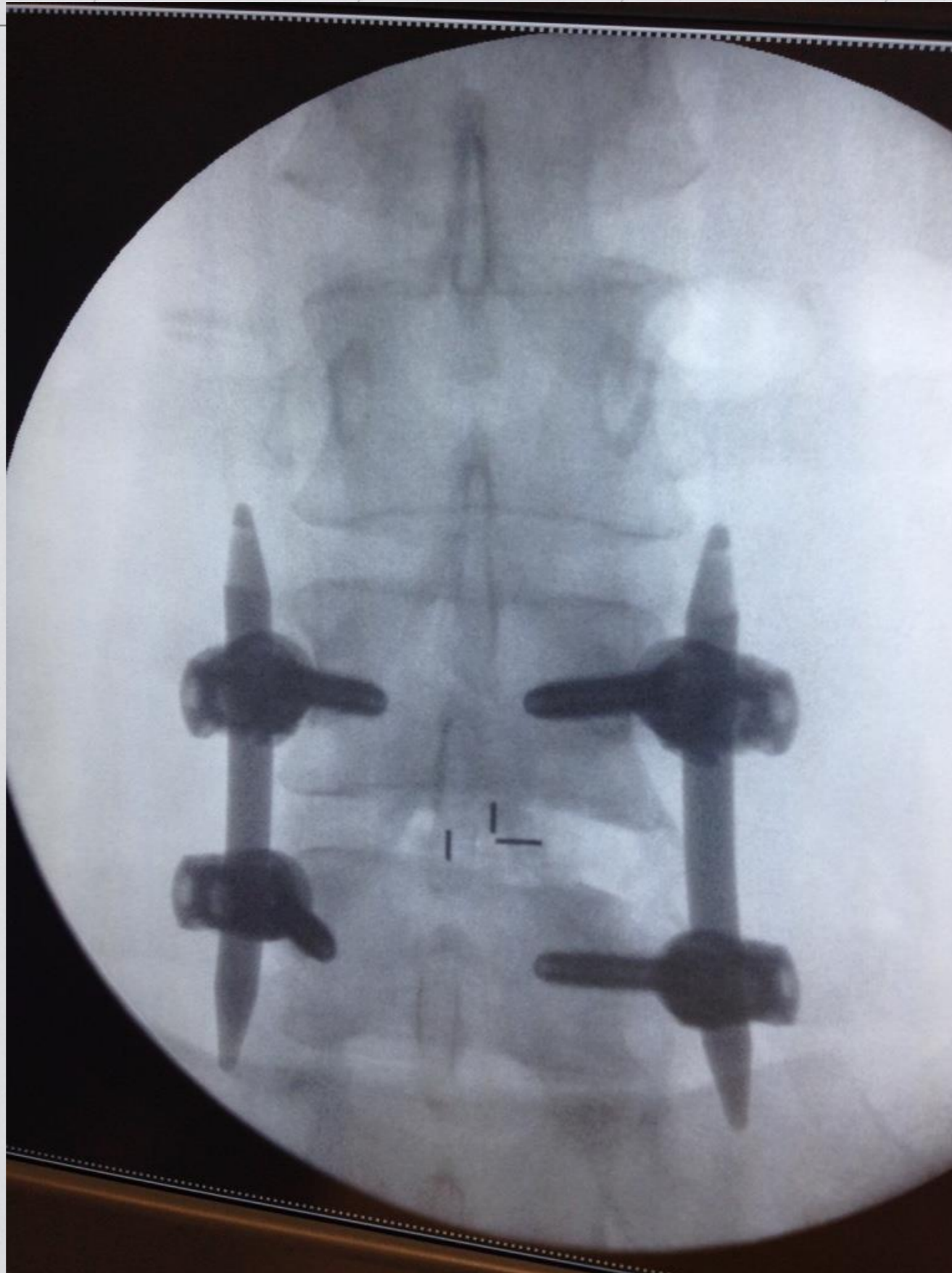
S  
e  
s  
i  
ó  
n

C  
a  
s  
o



  
**DR. DUVAL MOLINA**  
Neurocirujano especialista en columna

C  
a  
s  
o  
INNN



S  
e  
s  
i  
ó  
n  
  
C  
a  
s  
o

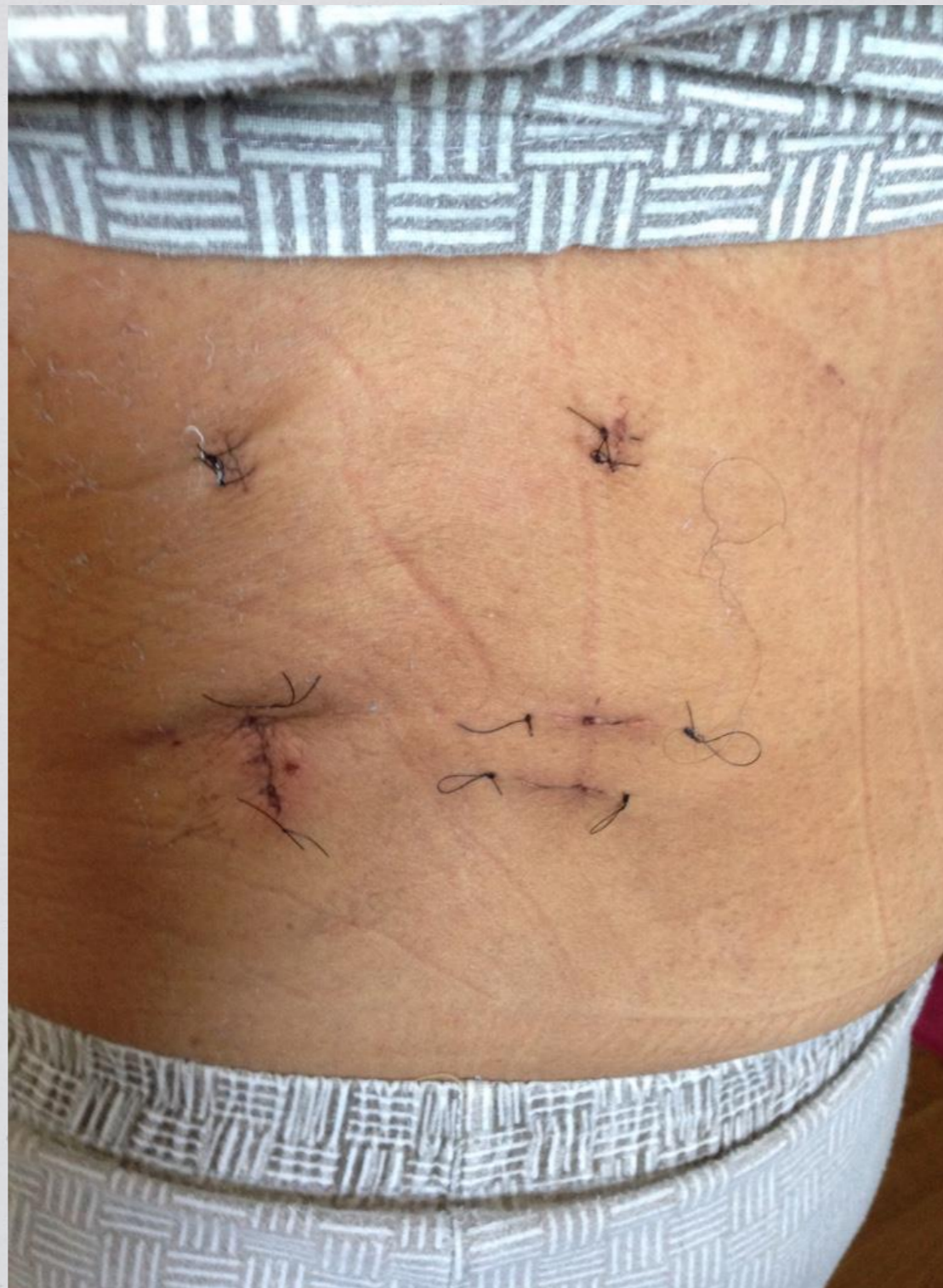

**DR. DUVAL MOLINA**  
Neurocirujano especialista en columna

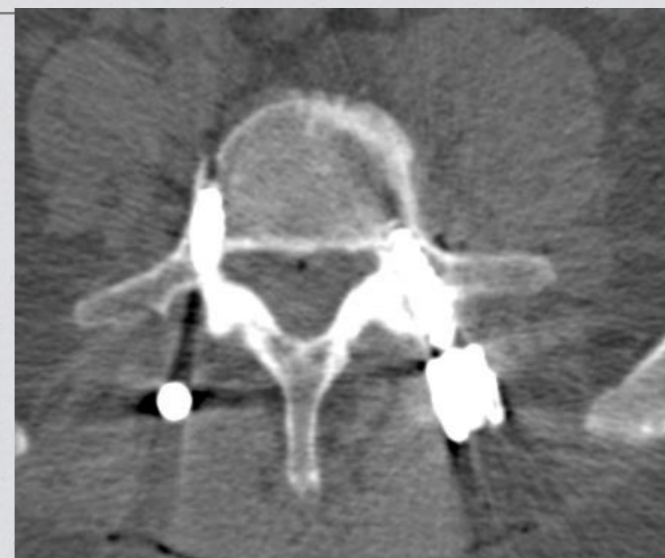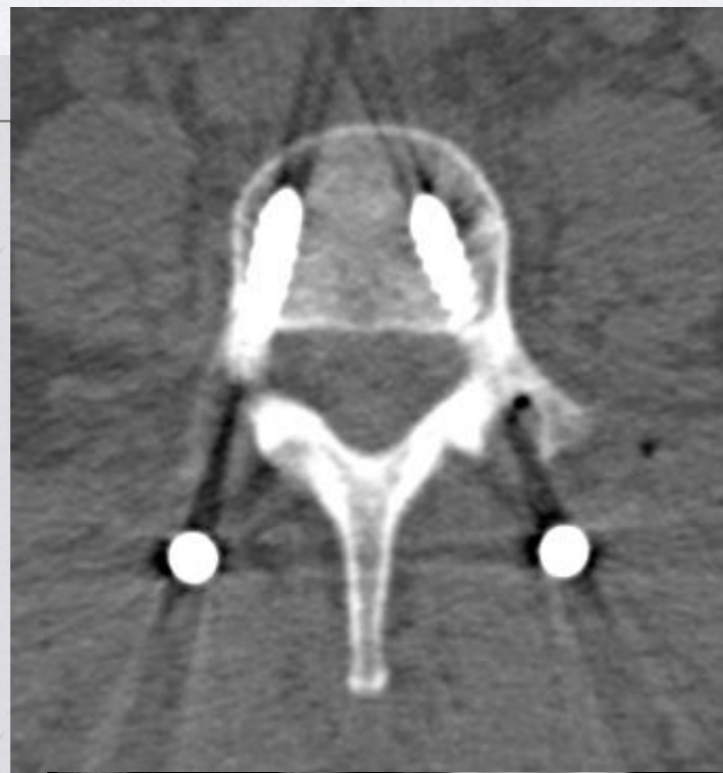
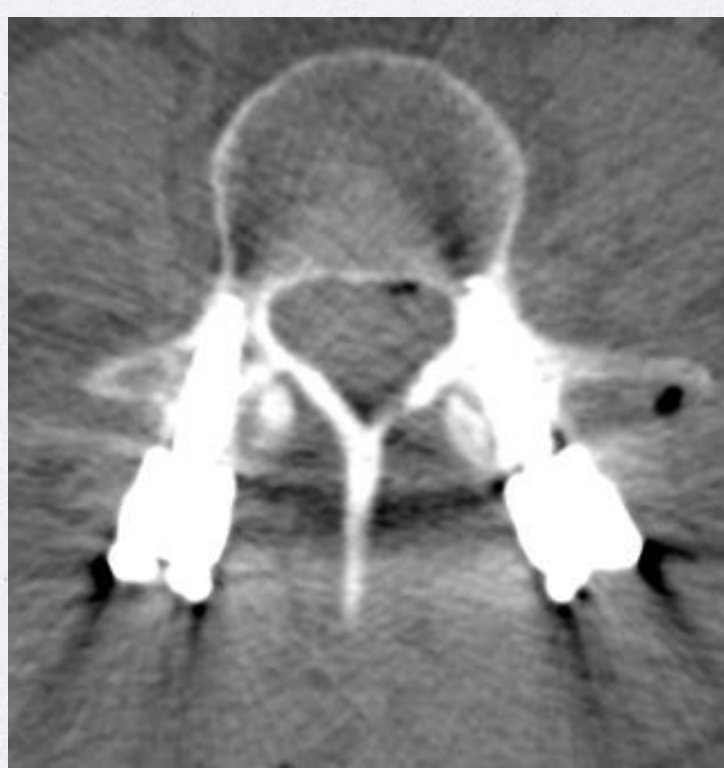
INN  
S



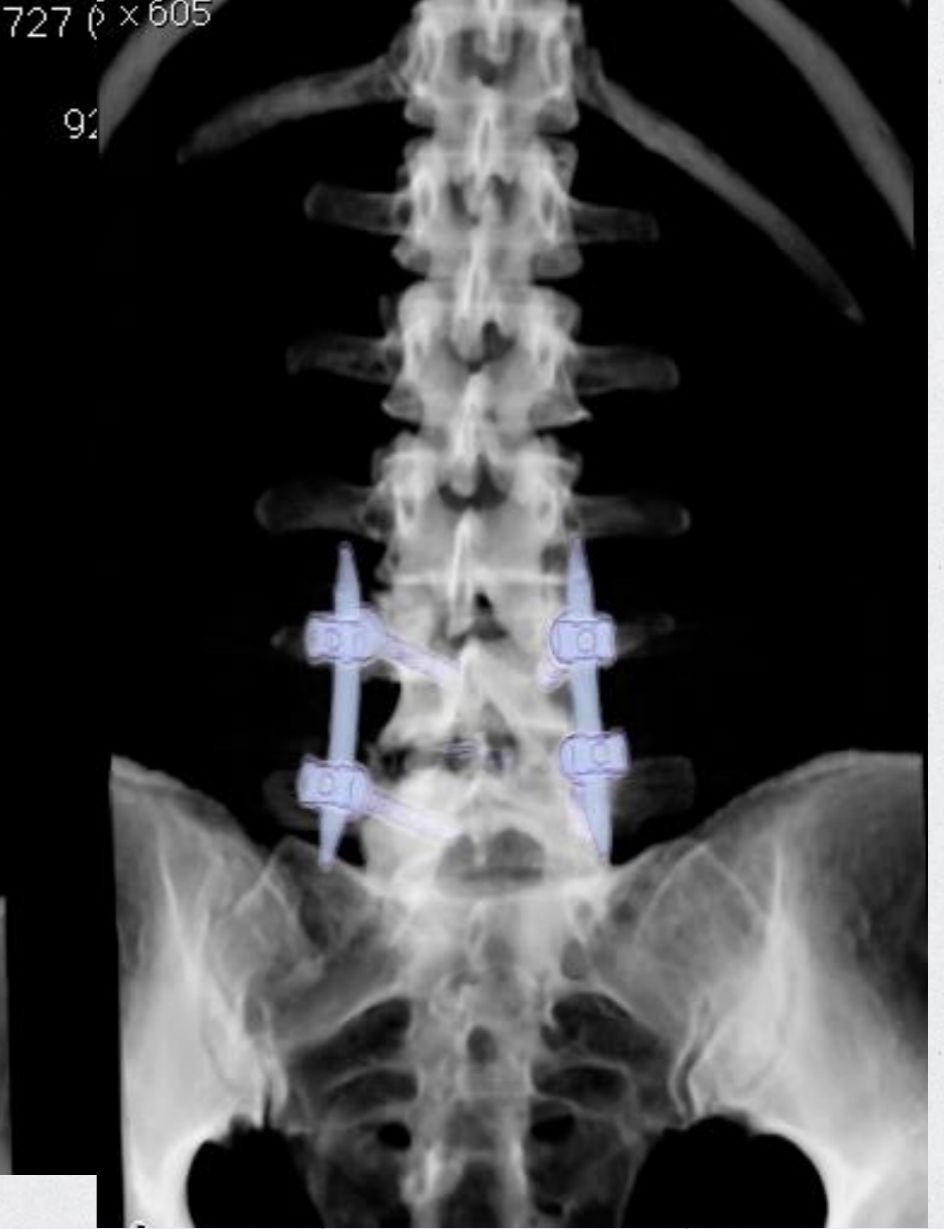
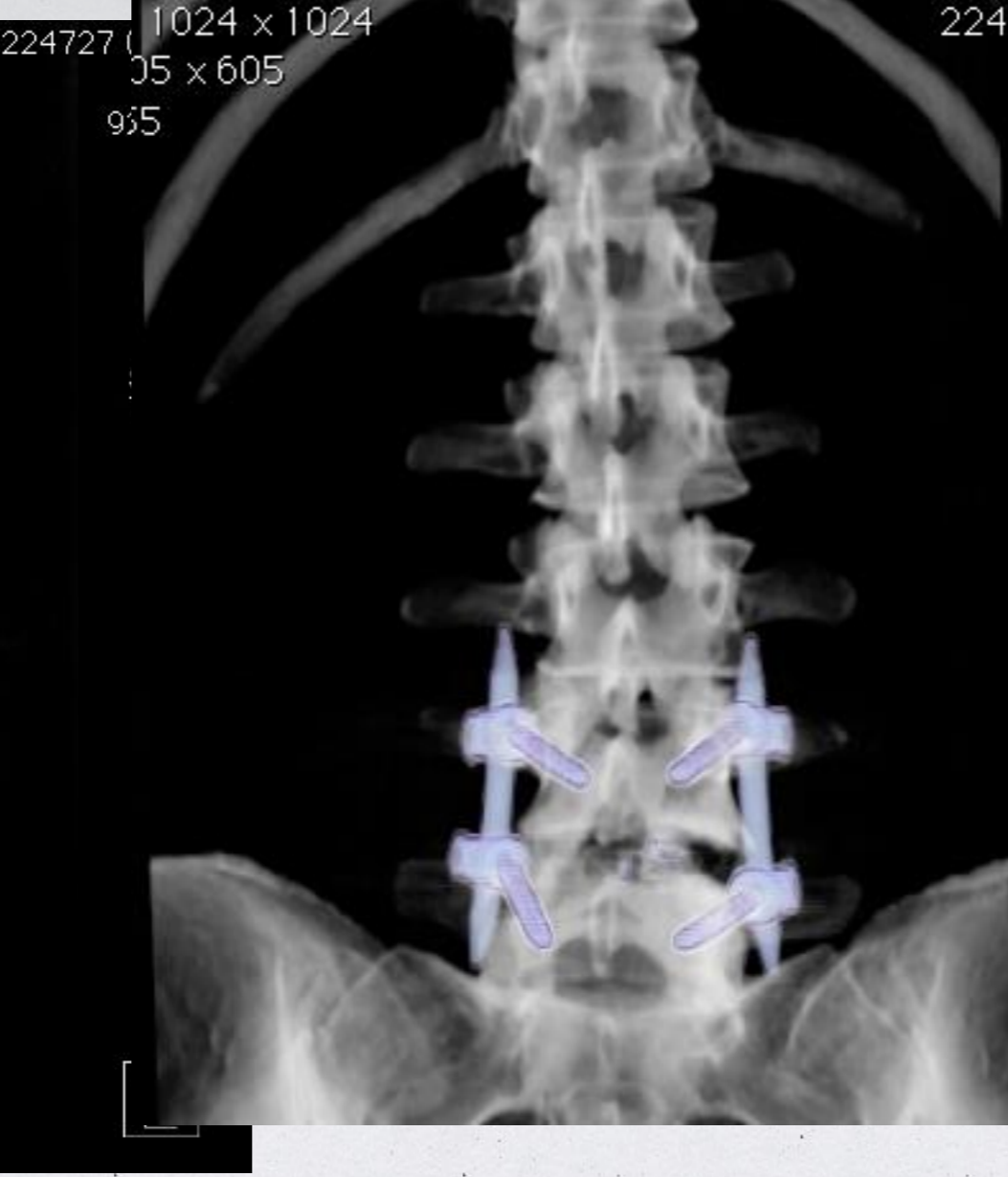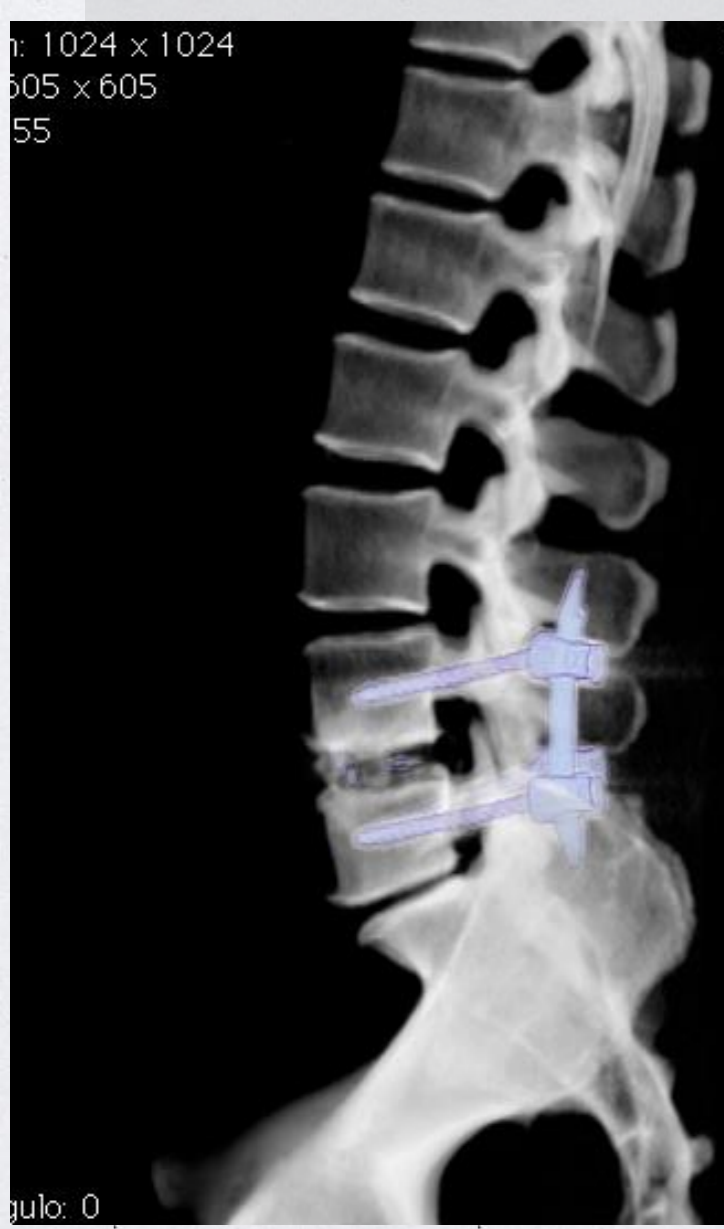VIDEO



S  
e  
s  
i  
ó  
n  
  
C  
a  
s  
o



S  
e



m: 1024 x 1024  
605 x 605  
55

224727 ( 1024 x 1024  
605 x 605  
95

024 x 1024  
224727 ( 605 x 605  
95

22472

gulo: 0

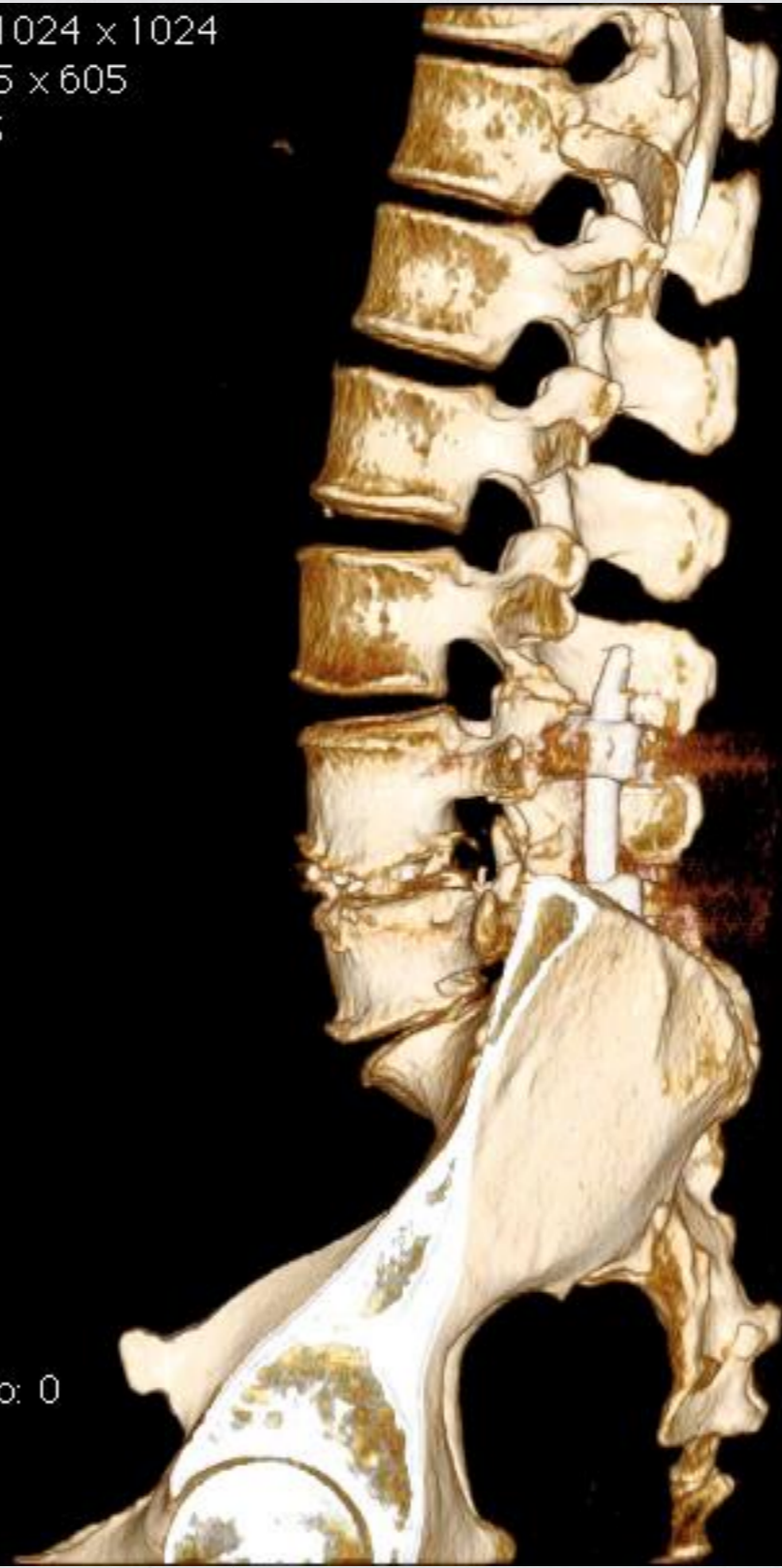Tamaño imagen: 1024 x 1024  
Tamaño vista: 605 x 605  
WL: 127 WW: 255

224727 ( 53 y , 53 y )  
CoLTV - 3D  
9274000172530  
15

Spin: -90  
Tilt: 0

Zoom: 59% Angulo: 0  
Im: 1/21  
No comprimido  
Posición: HFS

22/01/16 16:22:36  
Made In OsiriX



DR. DUVAL MOLINA  
Neurocirujano especialista en columna

INNN

S  
e  
s  
i  
ó  
n  
C  
a  
s  
o