

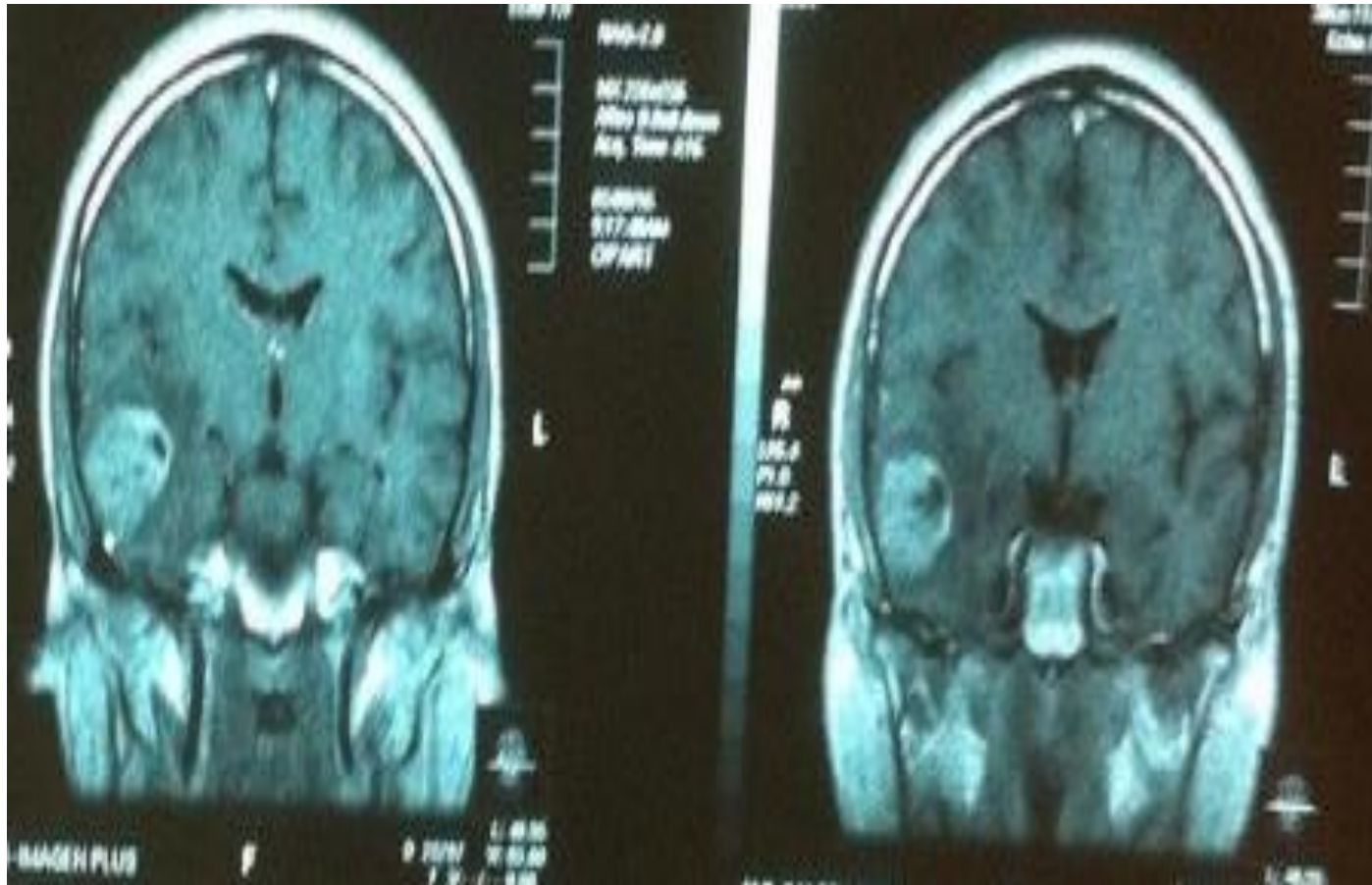

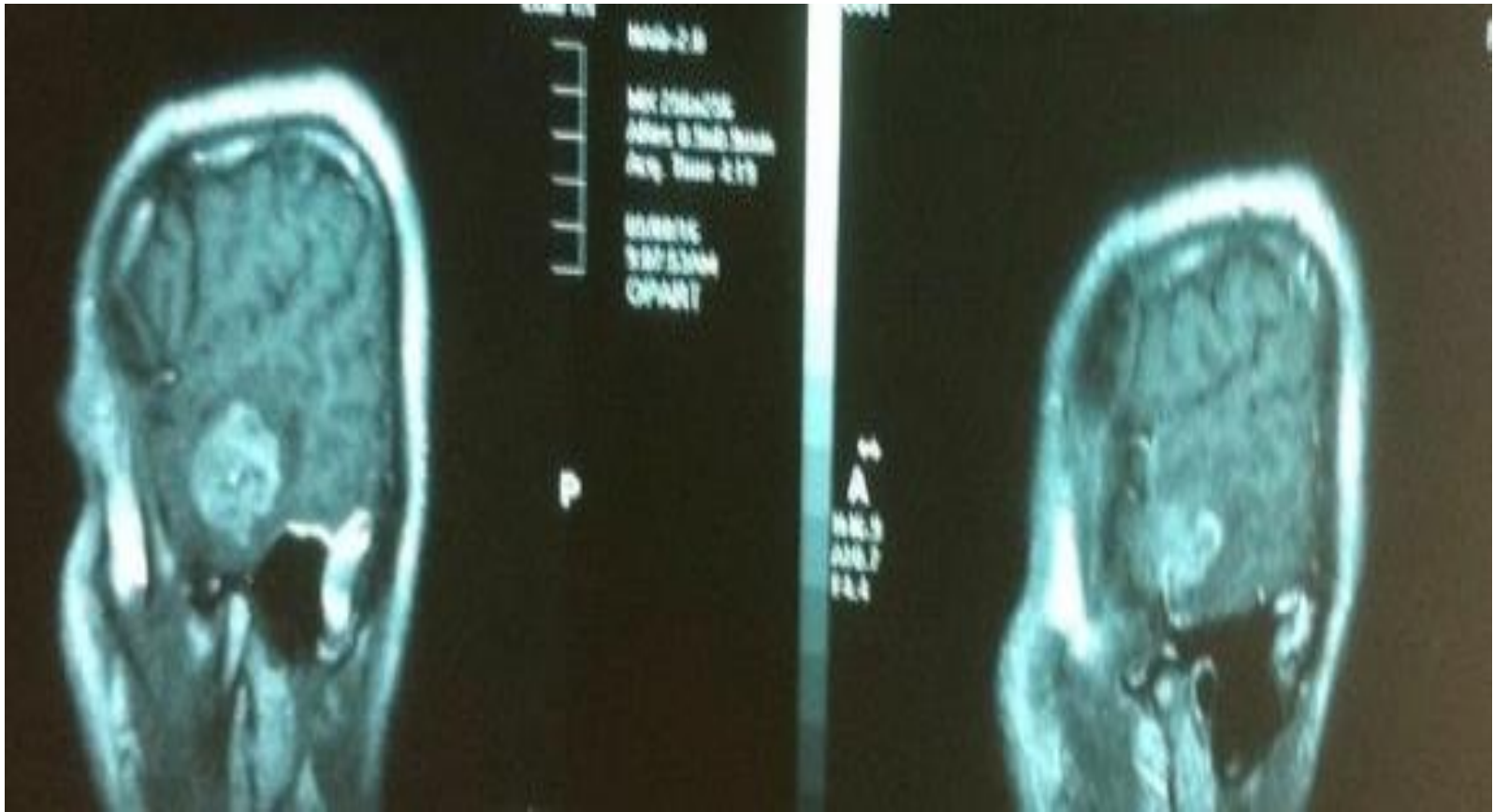
DR. DUVAL MOLINA  
Neurocirujano especialista en columna

Masculino de 34 años, que acude a consulta por presentar crisis convulsivas (ataques), cefalea (dolor de cabeza). En la resonancia magnética cerebral practicada se diagnostica una lesión tumoral en el lóbulo temporal derecho. Fue sometido a cirugía donde se resecó la totalidad de la lesión, la misma se reportó por el patólogo como tumor denominado Ganglioglioma, el cual tiene buen pronóstico pues se puede considerar benigno de acuerdo a la clasificación que nos propone la O.MS. ( Organización Mundial de la Salud).

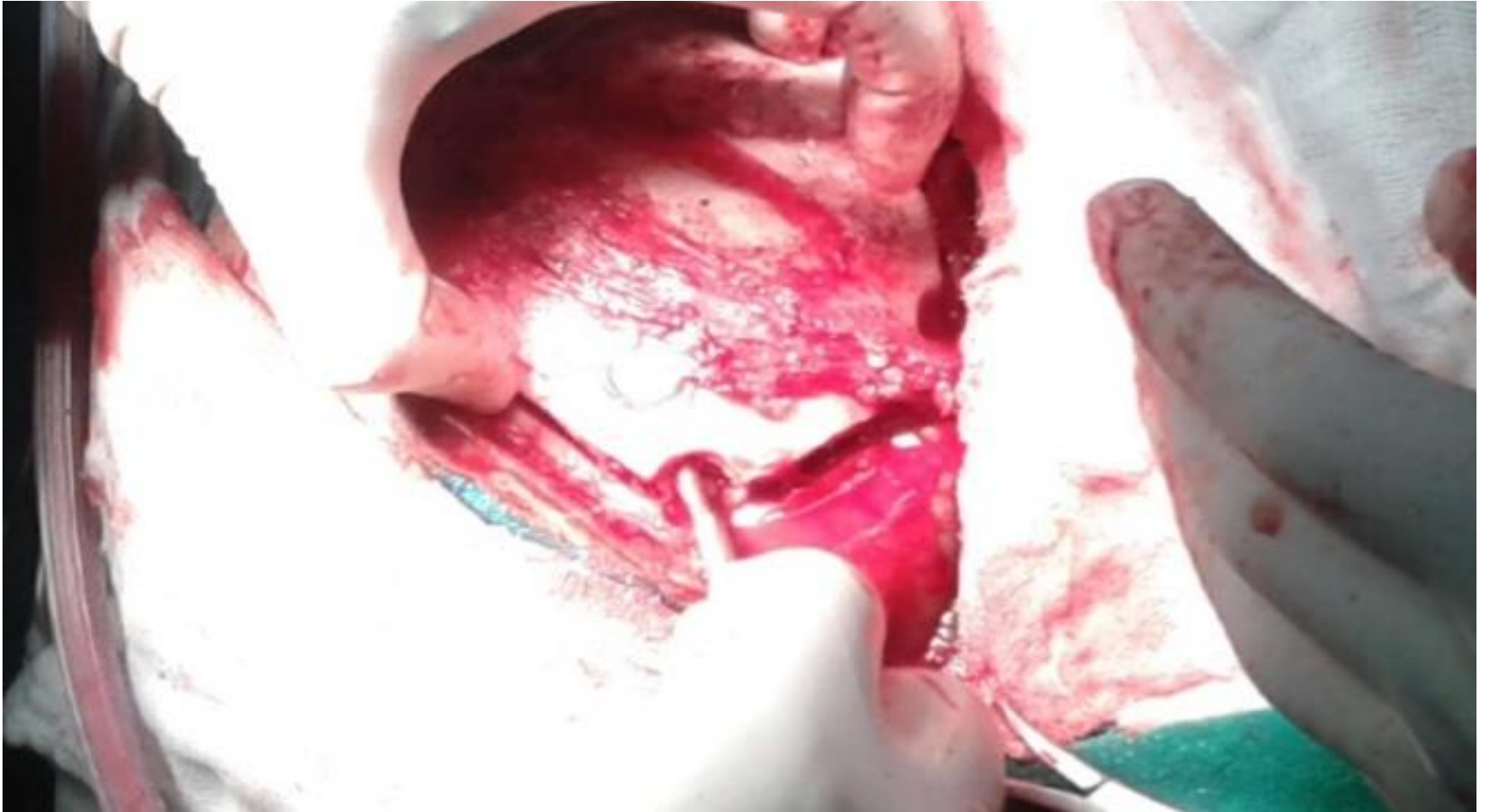
El paciente evolucionó sin complicaciones y reintegrándose a una vida normal al cabo de 1 mes.

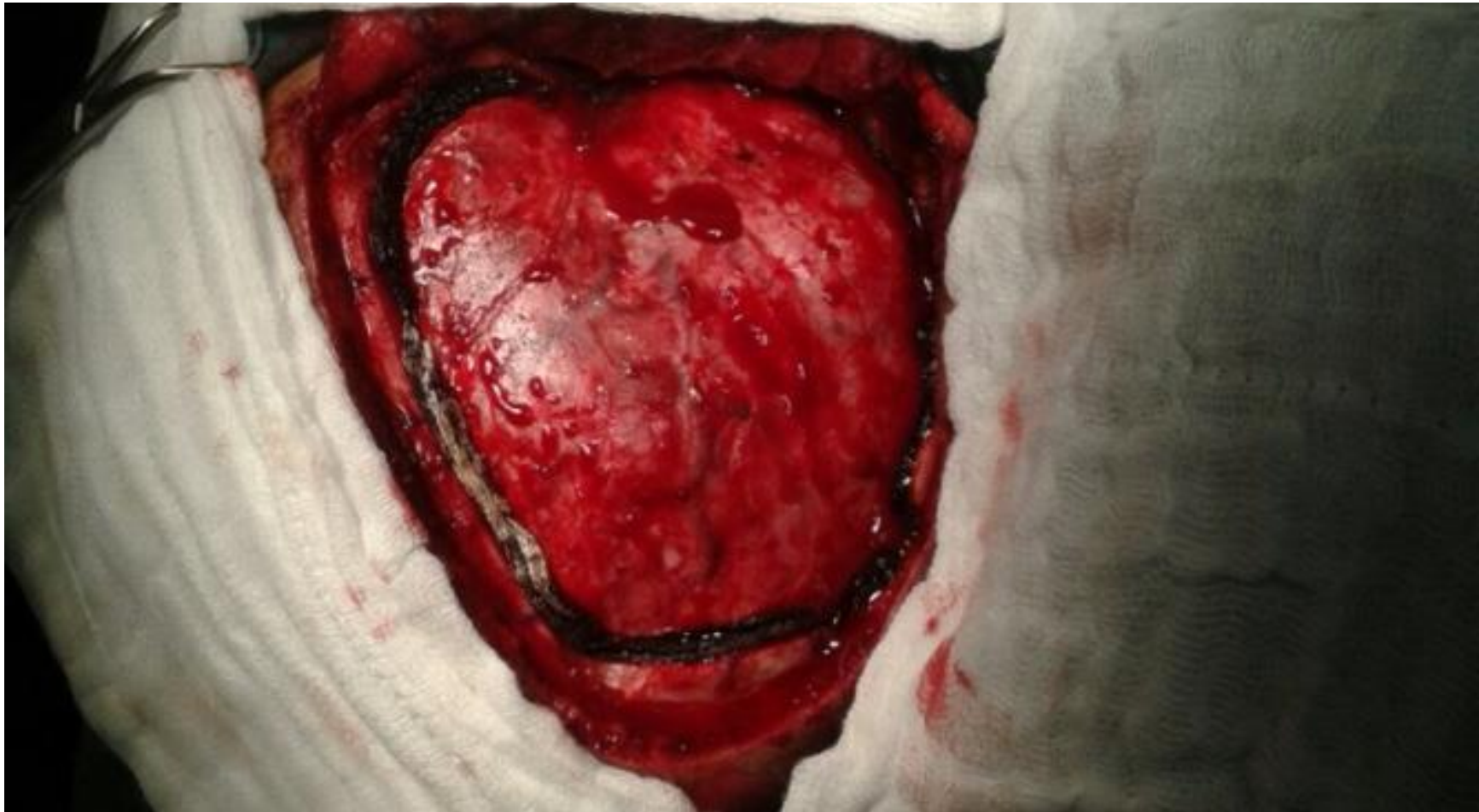

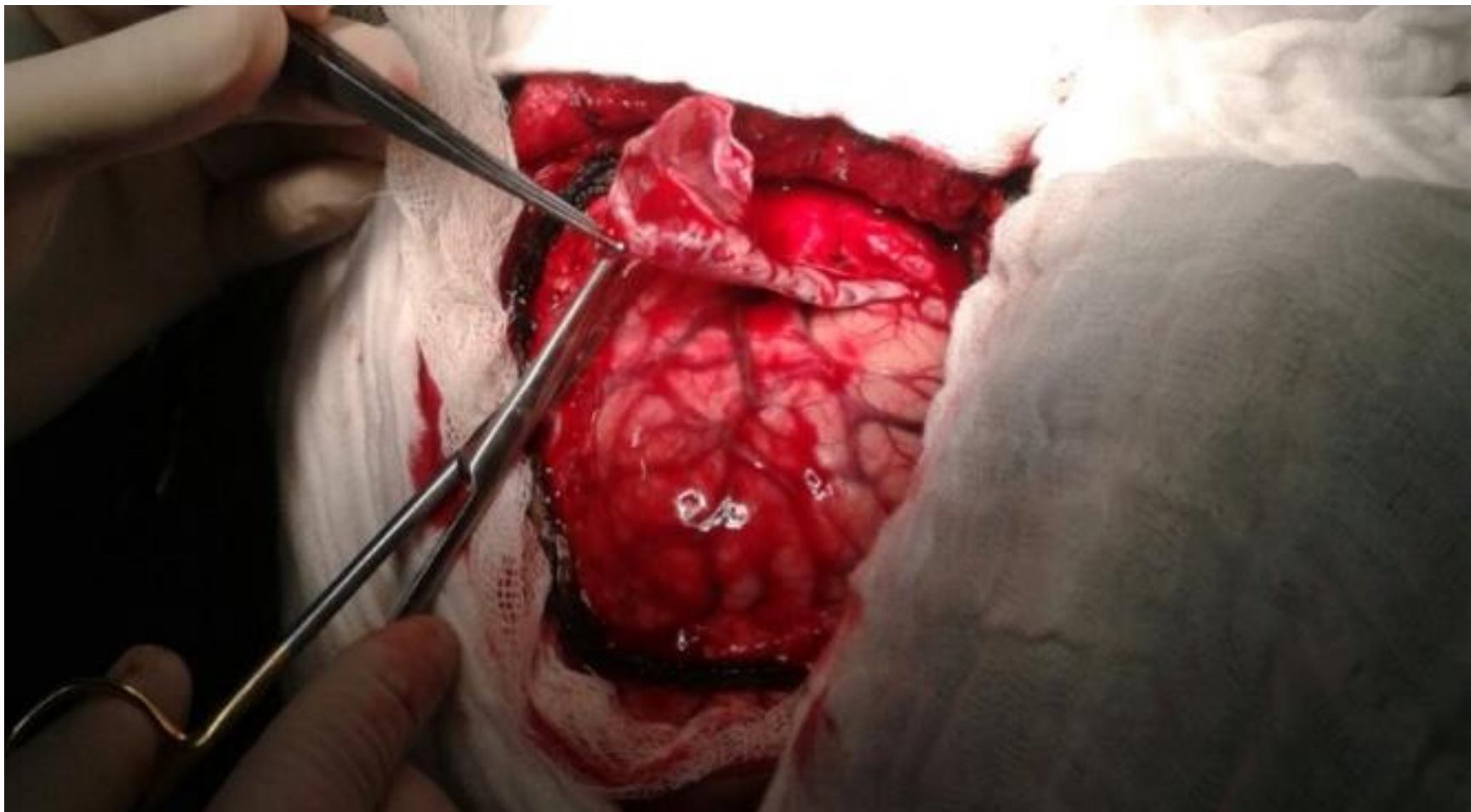




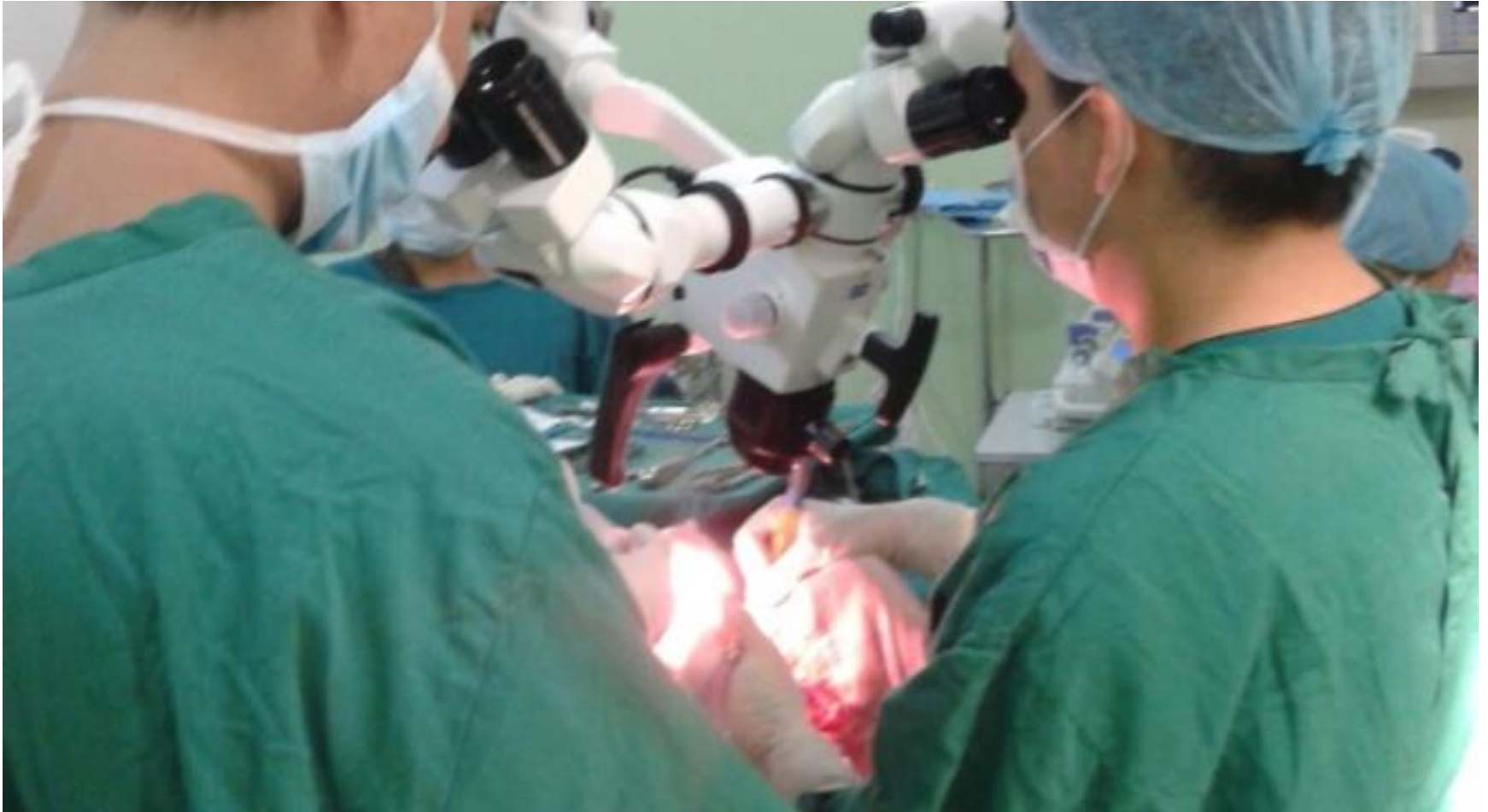El tipo de abordaje neuroquirúrgico que se utiliza depende del tipo de patología a tratar.



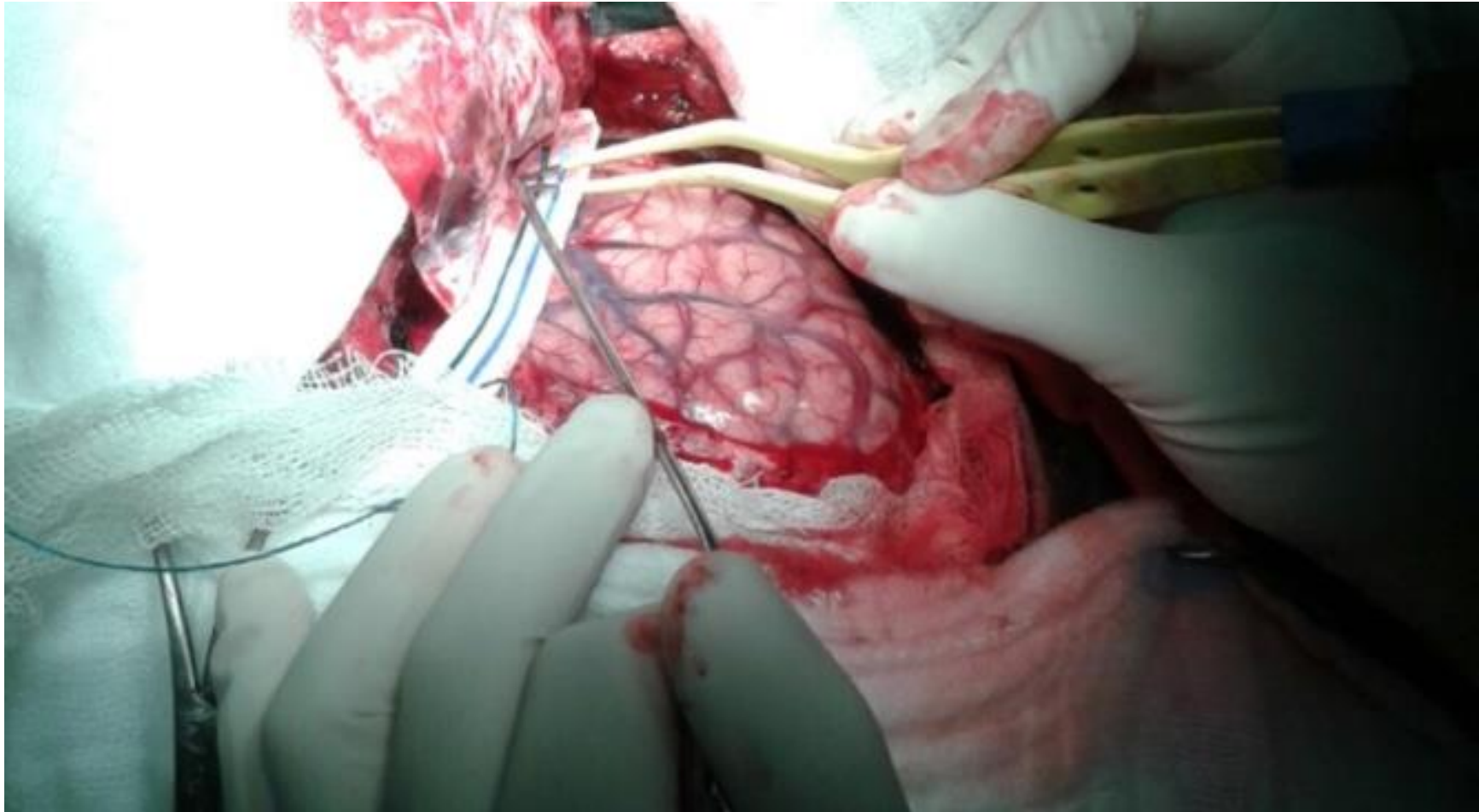




Durante la cirugía de estos tumores cerebrales resulta imprescindible contar con cierta tecnología como es el uso del microscopio neuroquirúrgico para preservar elementos anatómicos que no pueden ser dañados.







Se observa el lecho quirúrgico ya sin la lesión tumoral.

